# RM mamária

# *Estado da arte e direcções futuras*

*Miguel Seco*

*Janeiro 2010*

# INTRODUÇÃO

- Após um inicio entusiástico da RM da mama no inicio dos anos 90s, um conjunto de dificuldades surgiram, que dificultaram a transferência da modalidade para a prática clinica:
  - Ausência de padronização da técnica de aquisição das imagens e guidelines de interpretação
  - Ausência de equipamento de intervenção compatível com a RM
  - Falta de evidência em relação à precisão diagnóstica, particularmente a especificidade e VPP e ainda à sensibilidade para diagnóstico de CDIS

# INTRODUÇÃO

- À medida que os tumores invasivos da mama aumentam de dimensões, existe um hiato crescente entre os necessidades e o suprimento de nutrientes e O2, que condiciona stress (hipóxia) nas células tumorais.
- Libertação de peptídeos hormonais (factores de crescimento; VEGF), que promovem a formação de novos vasos e/ou proliferação dos capilares existentes no estroma peri-tumoral – angiogénese/neo-angiogénese.
- É esta actividade angiogénica, que constitui a base para a detecção de cancro da mama e diagnóstico diferencial por RM.

# INTRODUÇÃO

- A correlação consistente entre crescimento invasivo e actividade angiogénica explica a elevada sensibilidade da RM para o dx do cancro da mama invasivo.
- Por outro lado alguns cancros (lobular invasivo e intra-ductais puros) têm actividade angiogénica fraca, levando a alguns problemas de diagnóstico neste tipo de tumores.

# INTRODUÇÃO

1. Técnica
2. Léxico BI-RADS em RM
3. Principais achados imagiológicos
4. Sensibilidade
5. Dificuldade e obstáculos na implementação clinica da RM da mama
6. Aplicações clínicas

# TÉCNICA

- Resolução temporal
- Resolução espacial
- Sequências de pulso
- Plano de imagem
- Unilateral ou bilateral
- Supressão de gordura
- Contraste
- Análise cinética
- Protocolo dos HUC

# TÉCNICA – *Resolução temporal*

- Os tumores apresentam realce relativamente transitório (wash-in rápido seguido de washout).
- O tecido fibroglandular adjacente apresenta realce progressivo.
- O contraste tumor/meio envolvente é significativo apenas na fase precoce após contraste (60 – 120 segundos).
- Situação semelhante à da angio-RM - aquisição da imagem tem que ser sincronizada com o pico arterial (na mama, com o cancro) e ao mesmo tempo tem que ser completada antes que ocorra realce venoso (na mama, fibroglandular).

# TÉCNICA – *Resolução temporal*

- É também na fase precoce pós-contraste que os detalhes morfológicos (ex. espiculas) são melhor avaliados.
- É necessário aquisição dinâmica e rápida para se poder estabelecer diferentes padrões de realce, isto é para construir curvas de realce, que nos dão informação cinética.
- Em termos de RM mamária, a resolução temporal deve ser inferior a 120 s por aquisição, idealmente cerca de 60 s.

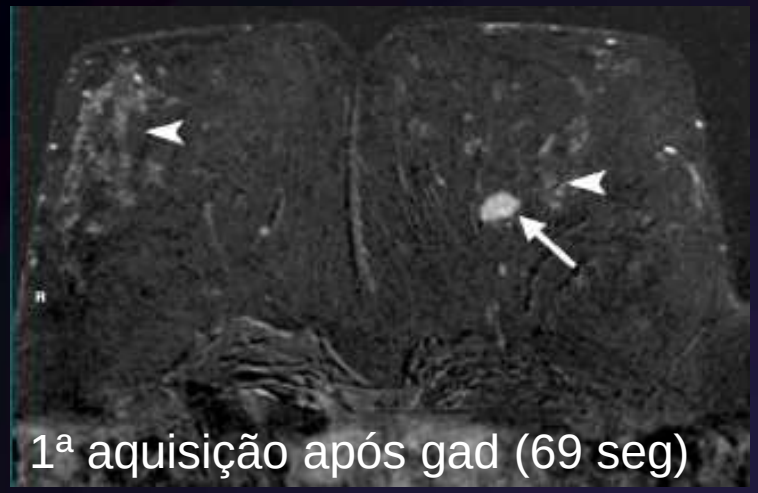


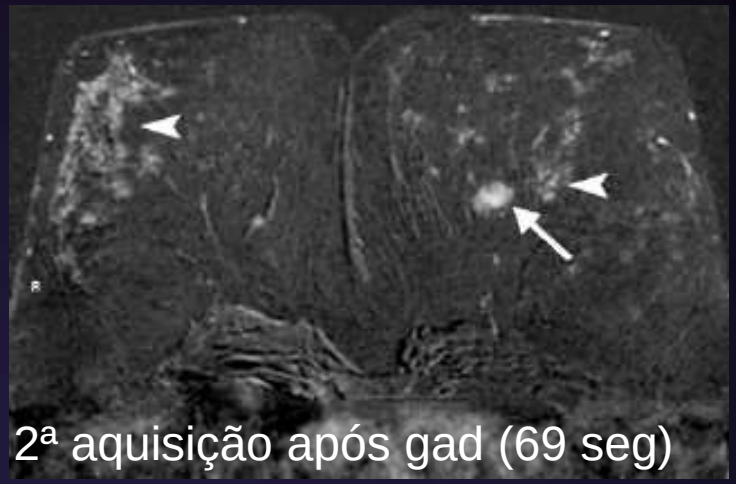


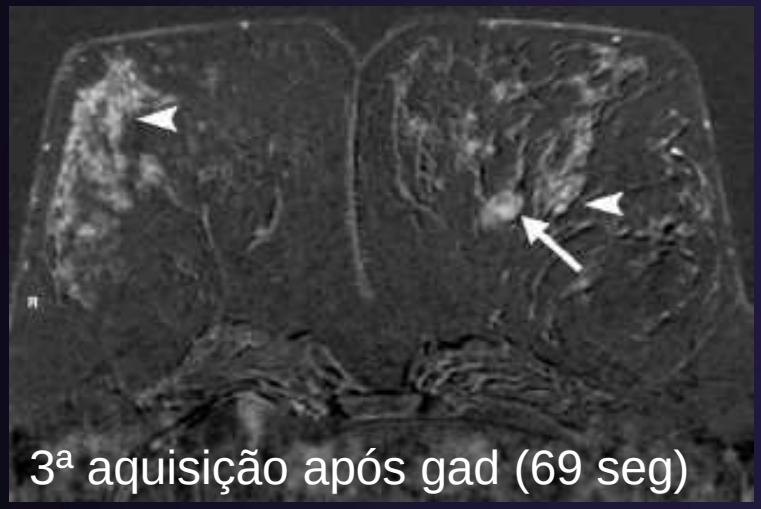


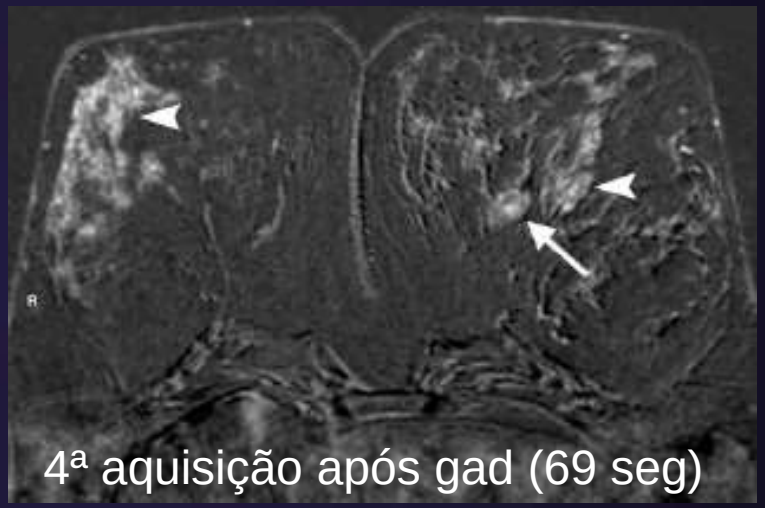


Procolo dinâmico, sequência GRE 2D. O contraste entre a lesão (carcinoma ductal invasivo) e tecido fibroglandular normal é melhor na 1ª aquisição pós-contraste (69 seg). Devido ao forte washout do tumor e realce progressivo do parênquima, a lesão pode passar despercebida na 4ª aquisição e os detalhes morfológicos da lesão são muito mais dificeis de avaliar.

# TÉCNICA – *Resolução espacial*

- Elevada resolução espacial é o outro pré-requisito para o diagnóstico de cancro da mama com RM (= MG; = US)
- Alguns dos critérios de dx mais relevantes são baseados na morfologia (margens, arquitectura interna…)
- A velocidade de aquisição e a resolução espacial são necessidades divergentes (um aumento no tamanho da matriz é associado a um aumento no tempo de aquisição).
- Na prática devemos tentar obter a maior resolução espacial (matriz mais larga) que não ultrapasse os 60-120 s de aquisição.
- Geralmente consegue-se tamanho de pixel na ordem de 0,5 x 0,5 a 0,8 x 0,8 mm, com espessura de corte de 1-3 mm.

# TÉCNICA – *Sequências de pulso*

- Todas as sequências utilizadas após contraste são GRE ponderadas em T1.
- 2D vs 3D
  - 3D com TR mais curto, tem a vantagem de ter contraste T1 mais forte e uma melhor relação S/R que permite cortes mais finos
  - 3D erros da codificação da fase podem acumular-se em três dimensões, o que pode causar contornos pouco nítidos e artefactos de dificil interpretação nas imagens com subtracção
- Spoiled (evitar contraste T2)

# TÉCNICA – *Sequências de pulso*

- TR deve ser o mais curto possível.
- Flip angle deve ser o mais largo possível (90 para 2D e 25-50 para 3D).
- TE deve ser curto, mas em fase (4,6 msec em 1,5 T) para protocolos com subtracção sem supressão de gordura.
- Os parâmetros devem ser exactamente os mesmos antes e após contraste.

# TÉCNICA – *Plano de imagem*

- O plano sagital é provavelmente o mais natural e o mais intuitivo para o cirurgião.
- Vantagem técnica de permitir FOV mais pequeno:
  - o que permite uma maior resolução espacial para uma dada matriz (ie, sem aumento do tempo de aquisição)
  - campo magnético relativamente homogéneo, possibilitando a supressão activa de gordura
- Desvantagem
  - Necessidade de muitas secções para cobrir ambas as mamas
  - Usado sobretudo para imagem de apenas uma mama
  - (Sagital bilateral possível com técnica de imagem paralela, mas com prejuízo da razão S/R e condiciona artefactos)

# TÉCNICA – *Plano de imagem*

- Actualmente os protocolos dinâmicos bilaterais usam o plano coronal ou transverso.
- Plano coronal sofre mais artefactos de movimento (e subtracção)
  - Movimentos respiratórios na direcção AP
- Plano coronal não é útil na avaliação da invasão do mamilo ou da parede torácica.
- O plano transverso é geralmente o melhor no estudo imagiológico bilateral.

# TÉCNICA – *Unilateral ou bilateral*

- O estudo bilateral é obrigatório em todas as mulheres que fazem rastreio (mulheres de elevado risco) e em todas as que fazem estadiamento de cancro da mama conhecido.
- E nas situações em que a RM é utilizada como problem-solving ??
- O estudo bilateral, com aumento do FOV, compromete a resolução espacial. Além disso a inclusão da mama oposta, é o equivalente à utilização da RM para rastreio na população em geral, o que não está indicado.
- Contudo o estudo bilateral é mais eficiente e ajuda a evitar erros diagnósticos (avaliação da simetria de áreas ou focos de realce). A abordagem é semelhante à da mamografia diagnóstica nas doentes sintomáticos, em que a mamografia é realizada na mama sintomática e na oposta.

# TÉCNICA – *Saturação activa de gordura ou subtracção?*

- Se não houver qualquer tipo de supressão de gordura, lesões que realçam após contraste, podem tornar-se iso-intensas com a gordura adjacente.
- Geralmente não se utiliza supressão activa de gordura.
  - Tempo de aquisição dificil de conciliar com protocolos dinâmicos
  - Necessidade de campo magnético homogéneo (dificil de atingir nos estudos bilaterais)
- Assim a subtracção é o método preferido para supressão de gordura para o estudo dinâmico bilateral.
  - A grande desvantagem é que é extremamente sensível ao movimento da doente (necessidade de dispositivos de imobilização, mas evitar excesso de compressão, que pode reduzir o realce dos tumores)
- A subtracção pode ainda ser combinada com a saturação de gordura.

# TÉCNICA – *Contraste: Quanto e como?*

- Gadolínio 0,1 mmol/kg.
- Catéter em veia antecubital colocado antes da doente ser posicionada (evitar movimento).
- 3ml/sec, seguido de flush de soro de 20 ml.
- Início da 1ª aquisição logo após injecção de contraste (durante a aplicação do flush salino).

# TÉCNICA – *Análise cinética*

- A análise cinética pode ser feita pela avaliação visual do realce da lesão (análise qualitativa) ou através da colocação de ROIs para obter curvas cinéticas (curvas SI x tempo).
- A ROI deve ser colocada, com janela alargada, na área que exibe maior realce na 1ª imagem após contraste.
- A ROI não deve incluir mais de 4 pixels
- Deve estar dentro da lesão em toda a séria dinâmica (caso contrário pode levar a falso washout)
- Para quantificar realce, o aumento na intensidade de sinal relativo à intensidade de sinal pré-contraste é medido. Exemplo se antes de contraste a IS é de 300 uu e após 450 uu, o realce precoce é de 50 % [(450-300)/300].

# TÉCNICA – *Magnetos e coils*

- RM da mama é tecnicamente exigente (necessidade de alta resolução temporal e espacial).
- É necessário campos magnéticos de pelo menos 1,5 T e utilização de gradientes fortes.
- Na literatura a maior parte dos cancros não detectados por RM foram em campos de 1 T.
- É de esperar que a utilização de sistemas de 3T venha a melhor a resolução espacial e temporal.
- Obrigatório utilização de antenas dedicadas
  - Confortáveis e fáceis de aplicar
  - Cobertura adequada da mama e parede torácica.
  - Uniformidade de sinal
  - Elevada razão S:R
  - Acesso fácil para procedimentos de intervenção

# TÉCNICA – *Protocolo dos HUC*

- Plano axial ponderadas em T2 (TSE) com FS.
- Sequência 3D ponderada em T1 (GRE) sem e com FS.
- Sequência 3D ponderadas em T1 após contraste (com FS) – 7 aquisições (cada 60 segundos).
- Análise das imagens após técnica de subtracção (geralmente 1º série após gad)
- Determinação das curvas de realce, se indicado.
- Reconstruções tridimensionais (3 planos), utilizando algoritmo MIP.

# Diagnóstico diferencial em RM

- Informação morfológica
  - tipo de realce; morfologia e margem das massas; distribuição das áreas de realce; arquitectura interna
- Informação cinética
  - aumento inicial do realce e realce fase tardia
- Intensidade de sinal pré-contraste em T1 e T2
- Contrasta com a US e MG, que são modalidades de imagem puramente estruturais.

# Mama normal em RM

- T1 – Gordura com hipersinal; tecido fibroglandular com hipossinal
- T2 – Tecido glandular com sinal intermédio, hiperintenso em relação ao músculo e hipointenso em relação ao líquido e também à gordura (FSE).

# Léxico BI-RADS – *Conceitos básicos*

- Importante para a padronização da descrição dos achados.
- As lesões que realçam são divididas em três categorias:
  1) Foco ou focos
  2) Massas
  3) Áreas de realce (*area of non-masslike enhancement)*

# Léxico BI-RADS. 1) *Foco ou focos*

Lesões cujo área de realce é inferior a 5 mm, não caracterizáveis devido às reduzidas dimensões. São frequentemente estáveis no *follow up e podem resultar de alterações hormonais.*

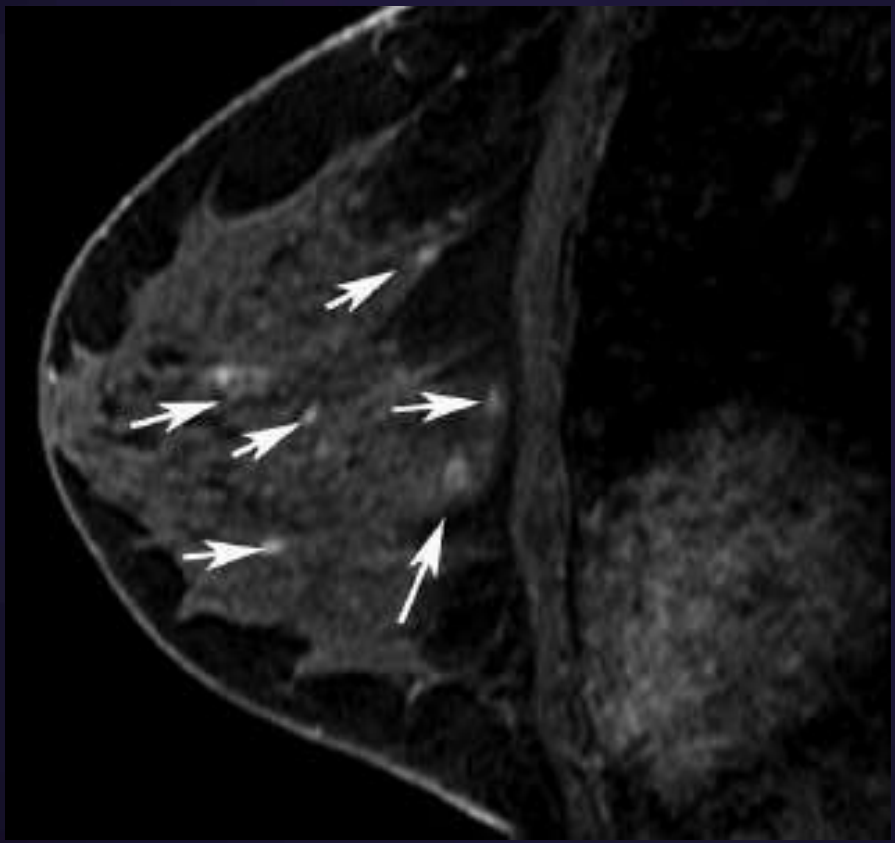

Múltiplos focos de realce na mama direita. No follow-up 18 meses após encontravam-se estáveis, e portanto considerados de natureza benigna.

AJR WOMEN'S IMAGING

**Does Size Matter? Positive Predictive Value of MRI-Detected Breast Lesions as a Function of Lesion Size**

Laura Liberman[1]
Gary Mason
Elizabeth A. Morris
D. David Dershaw

Estudo retrospectivo de 666 lesões identificadas apenas na RM.
Apenas 1 em 37 focos foi maligno (3%).

“ A frequência de malignidade aumenta significativamente com o tamanho da lesão.”

**“Size does matter!”**

# Léxico BI-RADS. 1) *Foco ou focos*

- São geralmente devido à proliferação focal de tecido glandular (adenose focal).
- Mas foco não é sinónimo de benignidade. O diagnóstico diferencial é vasto ( cancro invasivo pequeno, CDIS, papiloma, fibroadenoma, gânglio intra-mamário, etc).
- É necessário correlação com US/MG, com os achados na mesma mama e na contra-lateral (se há simetria aponta para benignidade), o risco da doente, etc.
- Em geral é prudente realizar *follow up (não li)*

# Léxico BI-RADS – *Conceitos básicos*

- A distinção entre massa e *non-masslike enhancement* é importante porque marca 2 caminhos distintos para o diagnóstico diferencial (a distinção é comparável, incluindo nas implicações diagnósticas, à distinção mamográfica entre massa e calcificações).
- Massa – cancro da mama invasivo vs tumor sólido benigno (fibroadenoma, etc).
- Non-mass like enhancement – cancro intraductal ou difuso (ex, lobular), alterações mastopáticas (adenose focal), estimulação hormonal ou alterações inflamatórias.

# Léxico BI-RADS. 2) Massas.

- Uma massa é uma lesão tridimensional que ocupa um espaço dentro da mama. Geralmente tem tradução nas imagens ponderadas em T1 e T2 sem contraste.
- São descritas de acordo com:

a) Morfologia
   - redonda, ovalada, lobulada e irregular (morfologia desigual, que não pode ser caracterizada de outra maneira)

b) Margem
   - lisas, irregular ou espiculada

c) Características de realce interno
   - homogéneo; heterogéneo; realce em anel; septações internas escuras que não realçam (fibroadenoma); septações internas que realçam (maligno); realce central (nicho interno que realça mais que o resto)

# Léxico BI-RADS. 2) Massas. A) Morfologia.

Redonda.

Ovalada.

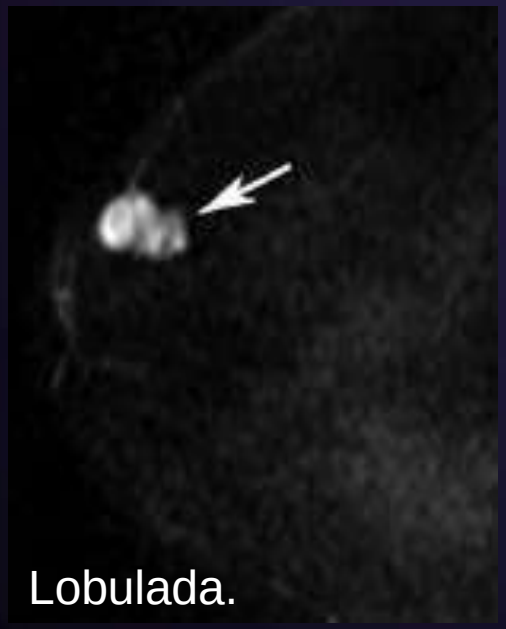
Lobulada.

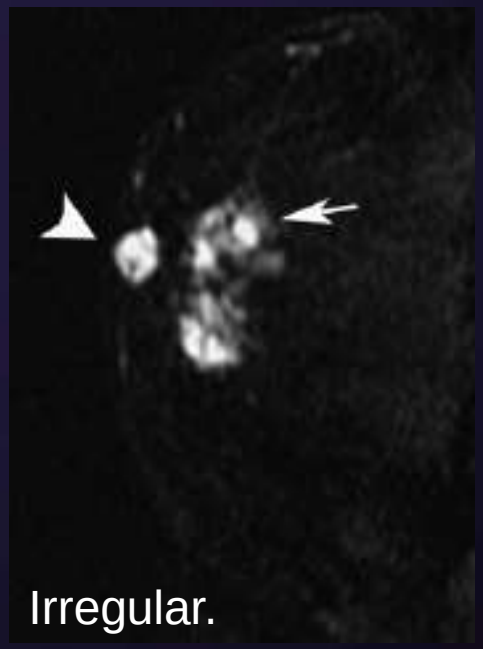
Irregular.

# Léxico BI-RADS. 2) Massas. B) Margem.

Margem lisa (realce periférico).

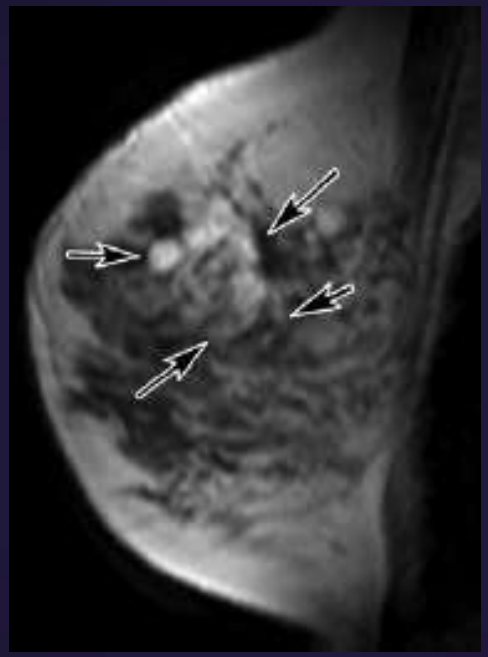

Margem irregular.

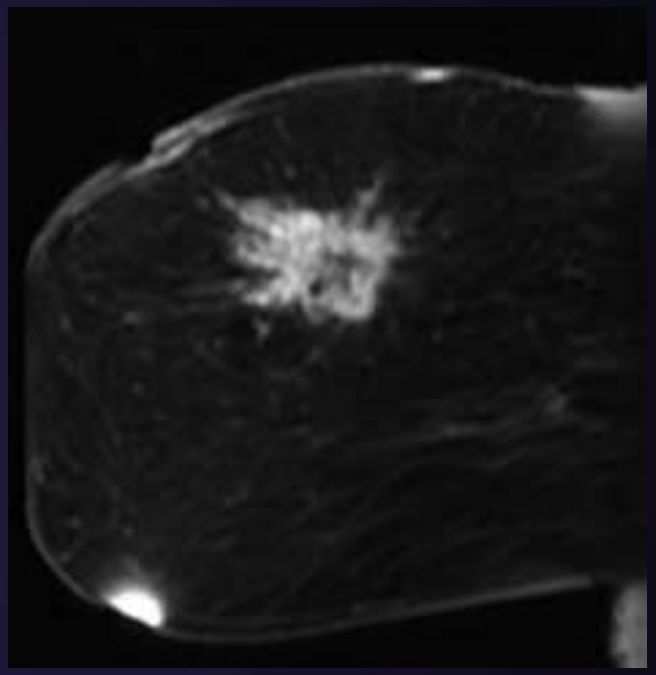

Margem espiculada.

# Léxico BI-RADS. 2) Massas. C) Realce interno.

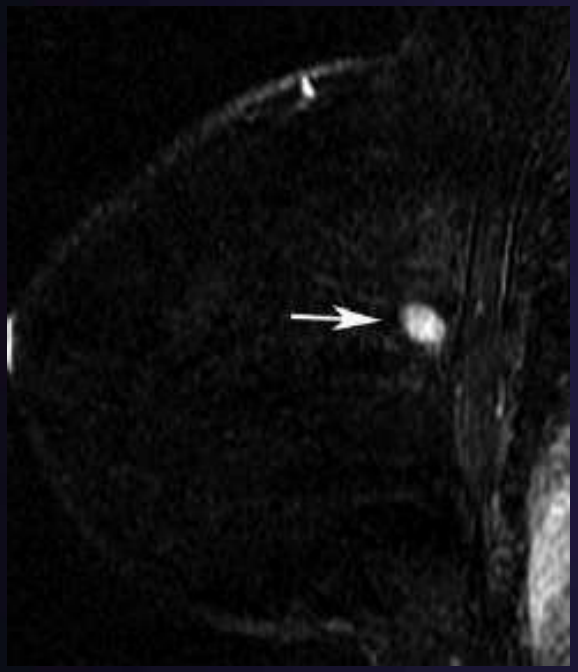

Realce homogéneo.

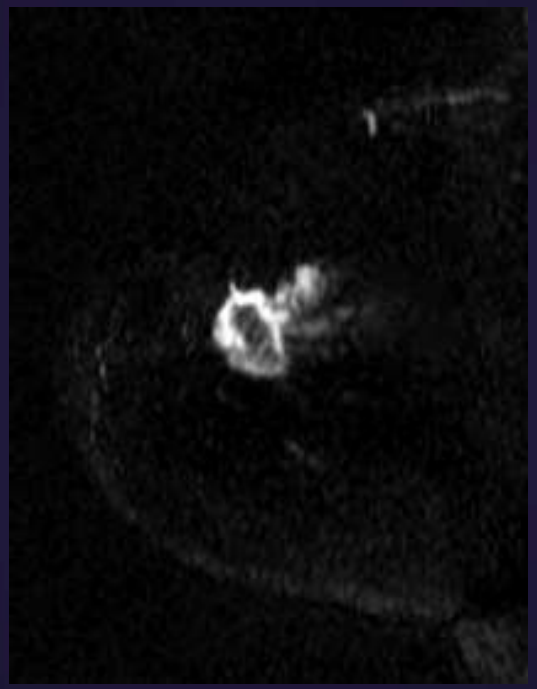

Realce heterogéneo.

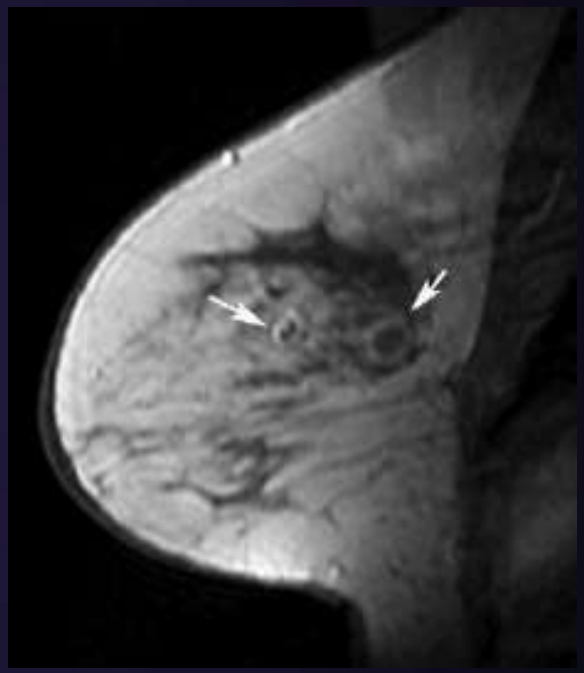

Realce anel.

# Léxico BI-RADS. 2) Massas. C) Realce interno.

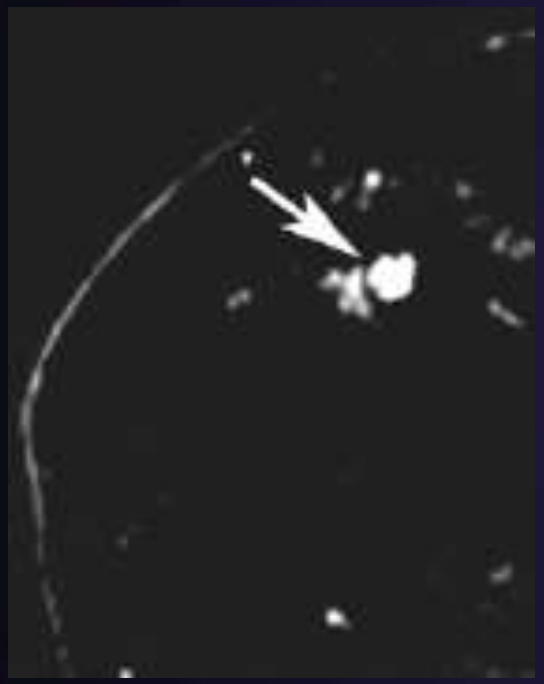

Septações hipointensas, que não realçam (fibroadenoma).

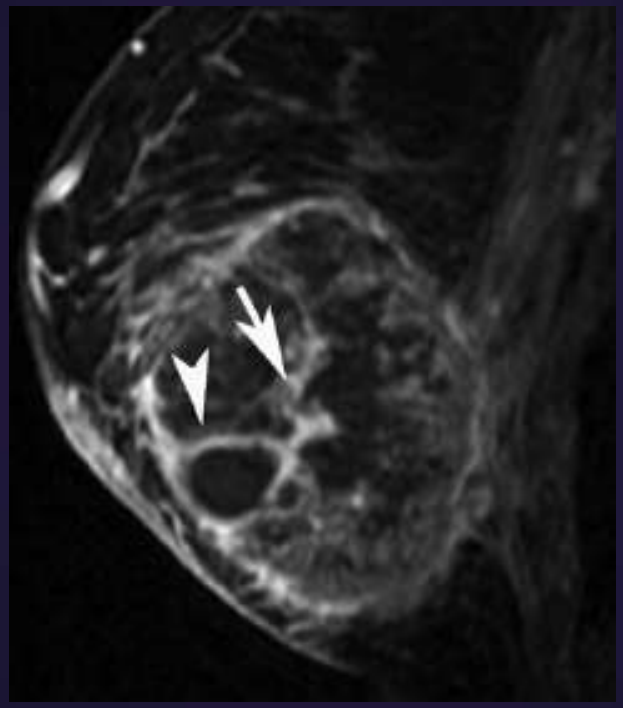

Septos internos com realce.

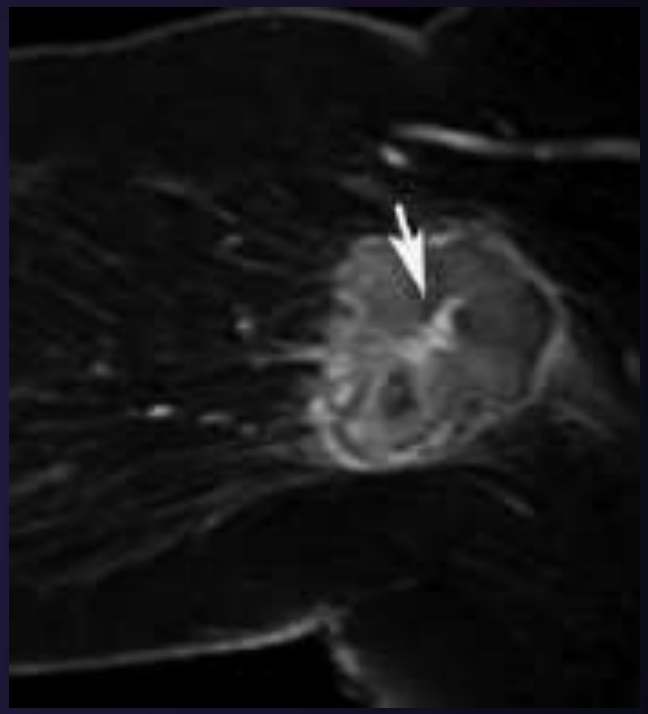

Realce central. Nicho central que realça.

# Léxico BI-RADS. *3) Nonmasslike enhancements*

- O realce ocorre numa área de tecido fibroglandular que aparece normal nas imagens pré-contraste. Não existe efeito de massa. São categorizadas de acordo com:

  a) Distribuição

  b) Padrão de realce interno

  c) Simetria

# Léxico BI-RADS. *3) Nonmasslike enhancements*

a) Distribuição
   - Área de realce focal – menos de 25% de um quadrante, que tem gordura ou tecido glandular entre os componentes que realçam (geralmente manifesta-se com realce irregular ou “clumped”)
   - Realce linear – não se conforma à morfologia do sistema ductal
   - Realce ductal – de acordo com a morfologia do sistema ductal, apontando em direcção ao mamilo (suspeito)
   - Realce segmentar – morfologia cónica (com ápex apontando para o mamilo), representando um ou mais sistemas ductais (suspeito)
   - Realce regional – realce geográfico que envolve um ou mais segmentos da mama, mas sem uma configuração especifica segmentar ou ductal
   - Realce difuso – Realce uniforme de todo o parênquima mamário (processos benignos ou tecido fibroglandular normal)

# Léxico BI-RADS. *3) Nonmasslike enhancements*

b) Padrão de realce interno

- Homogéneo
- Heterogéneo
- “clumped” - focos de realce > 5 mm separados por parênquima sem ou com pouco realce (tipico de CDIS)
- “stippled”/”punctate” - vários focos de realce de 1 a 2 mm separados por zonas sem realce, geralmente benigno
- reticular/dendrítico (perda interface g – tfg)

c) Realce simétrico ou assimétrico – implica estudo bilateral

- Simetria é geralmente sinal de benignidade.

# 3) Nonmasslike enhancements - Distribuição

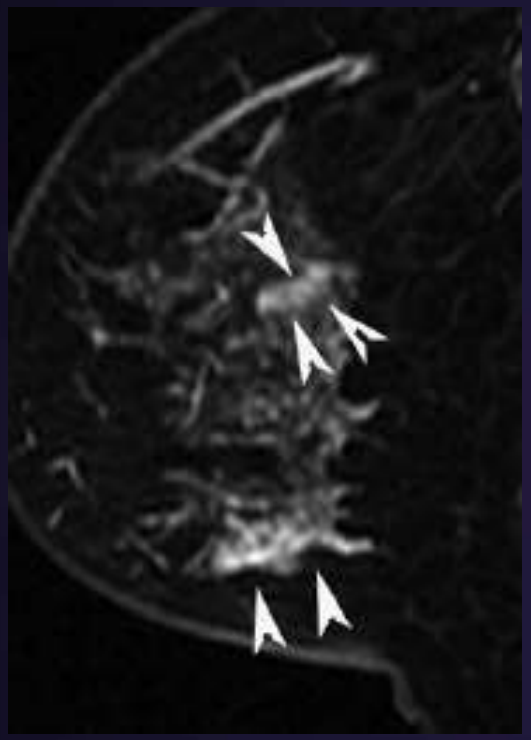

Duas áreas de realce focal, do tipo “clumped”. Cancro ductal multi-cêntrico.

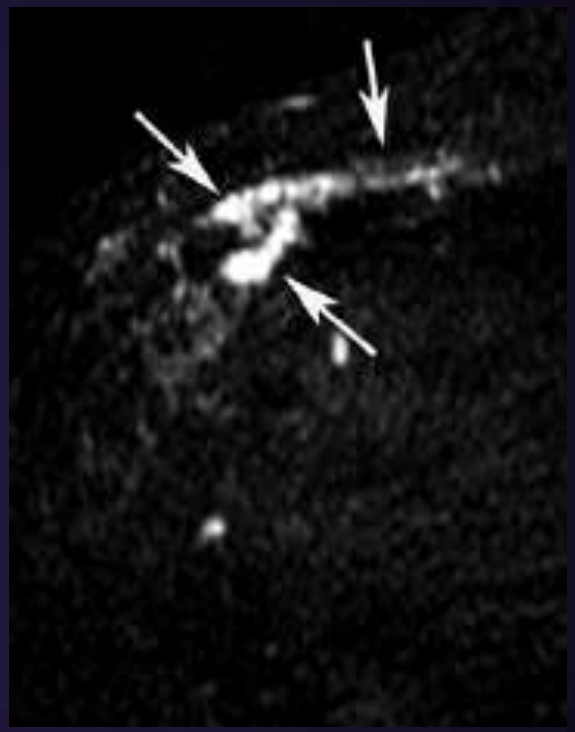

Realce do tipo ductal. Carcinoma ductal invasivo.

# 3) Nonmasslike enhancements - Distribuição

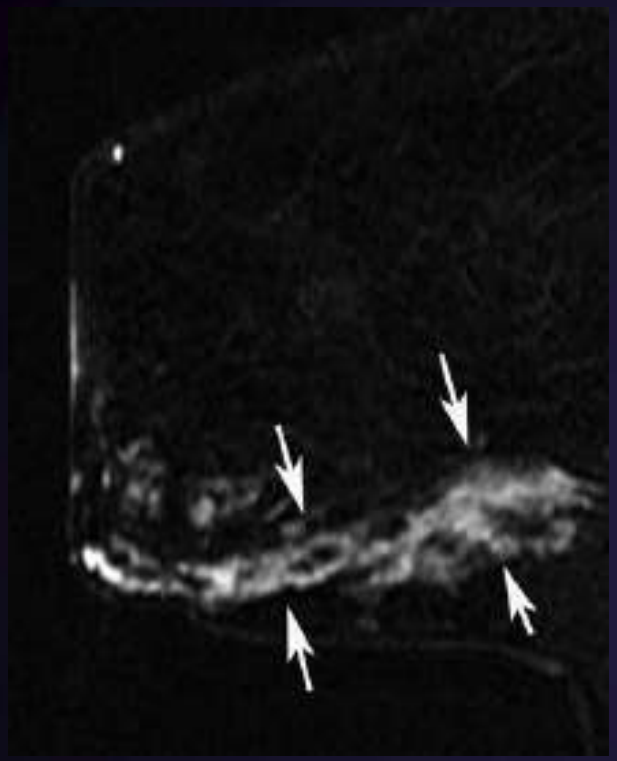

Realce do tipo segmentar. Carcinoma ductal invasivo com componente intra-ductal extenso.

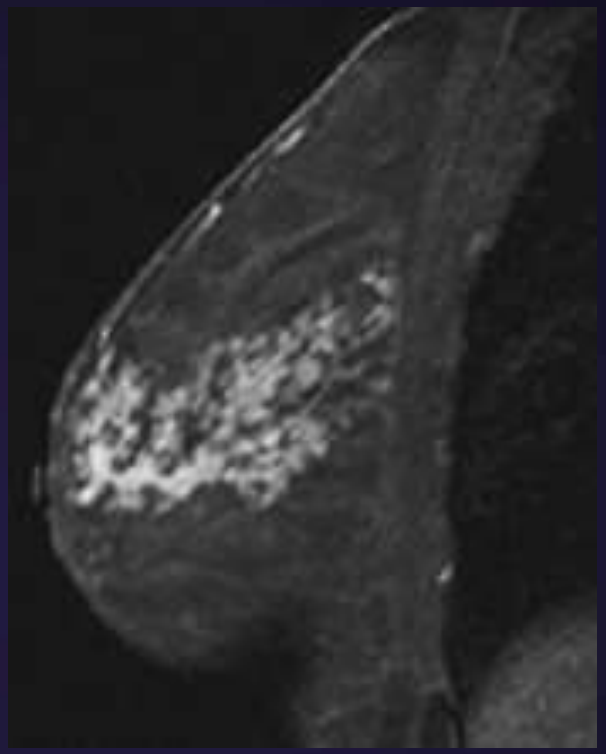

Realce do tipo segmentar, com arquitectura interna “clumped”. CDIS extenso com componente invasivo multifocal.

# 3) Nonmasslike enhancements - Distribuição

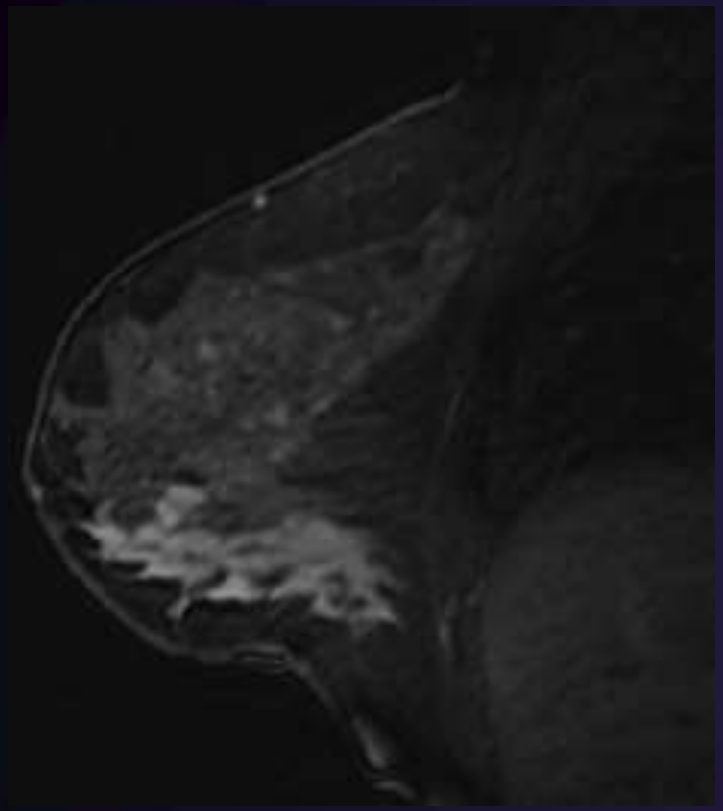

Realce regional com 7 cm de extensão. Carcinoma lobular invasivo.

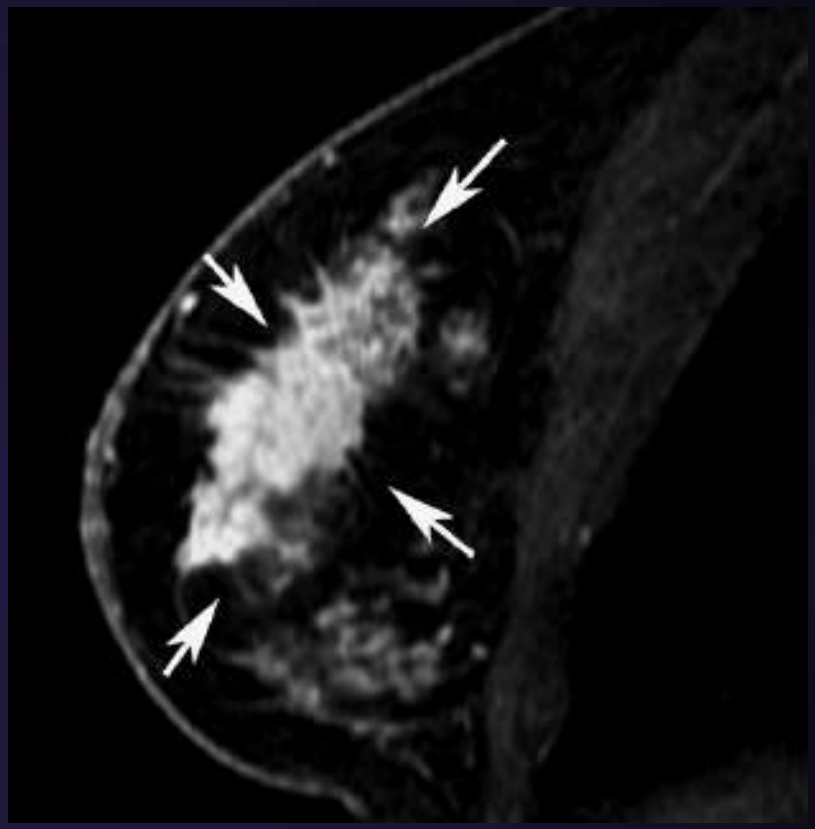

Realce regional. Tumor localmente avançado do QSE da mama direita.

# Léxico BI-RADS. *Achados associados.*

- Retracção/inversão do mamilo
- Retracção cutânea
- Espessamento cutâneo
- Invasão de músculo peitoral ou da parede torácica
- Elevado sinal nos ductos nas imagens sem contraste
- Vazios de sinal (ex, artefactos de clips cirurgicos)
- Hematoma
- Edema
- Adenopatias
- Quistos

# Léxico BI-RADS. *Achados associados.*

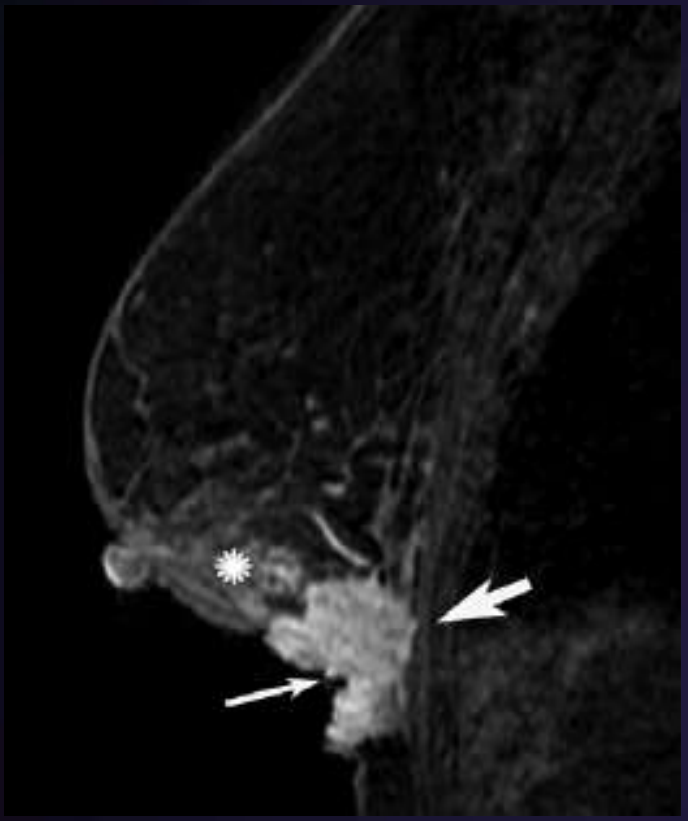

Invasão da parede torácica e da pele. (*) Zona de realce reticular.

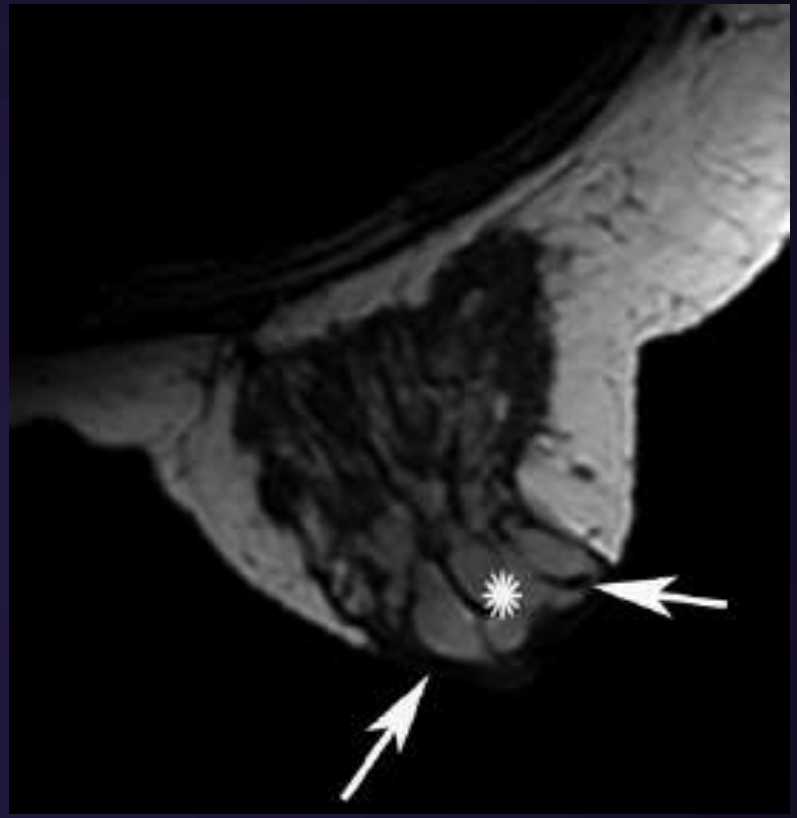

T1 sem contraste. Ductos subareolares dilatados e com áreas de hipersinal. Ductos ectásicos benignos, com secreções de elevado conteúdo proteico.

# Léxico BI-RADS. *Avaliação de curvas cinéticas.*

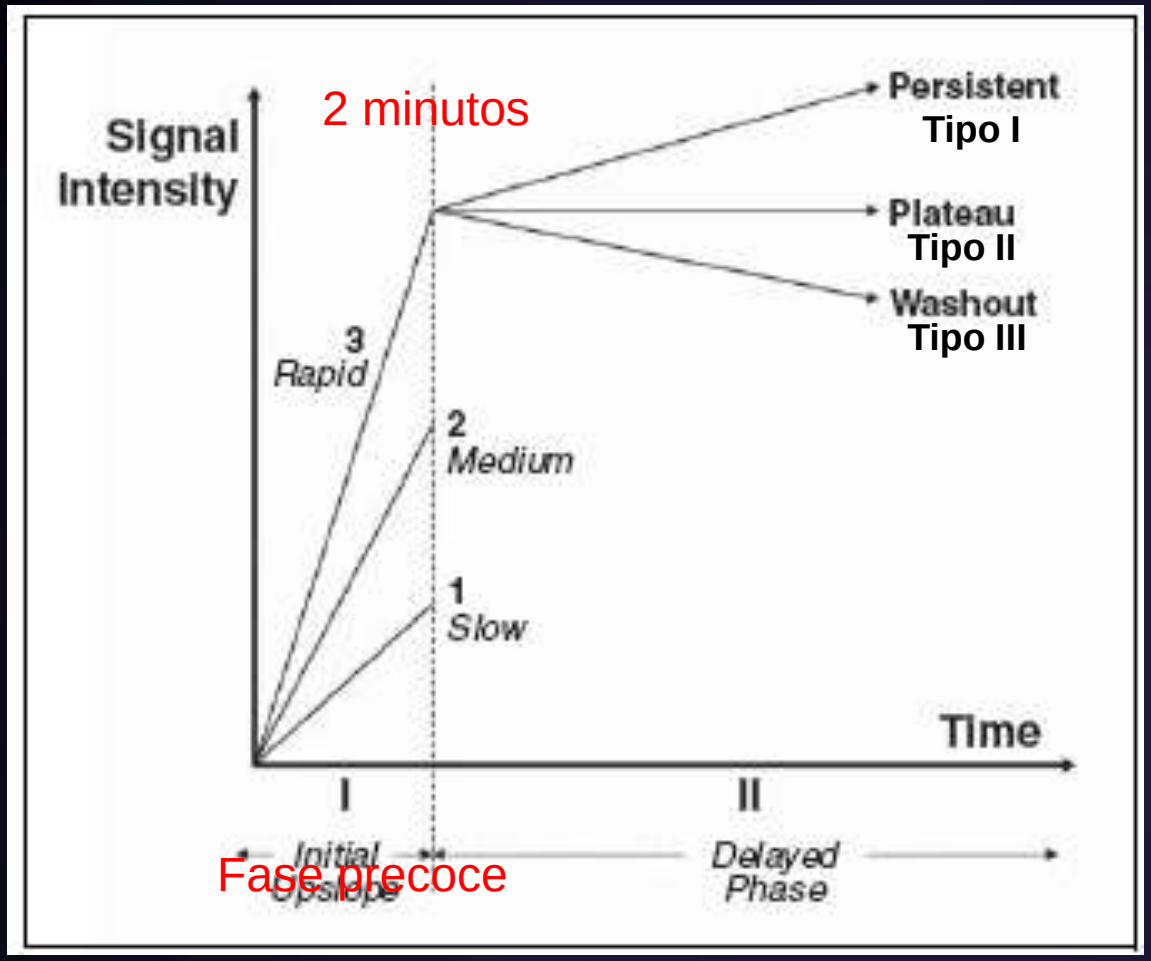


- Colocação de ROI na zona de maior realce
- 2 fases
- Padrão persistente geralmente benigno
- Lesões com realce inicial rápido/médio seguido de plateau ou washout tem um VPP de 77% para malignidade.

Interesse sobretudo nas massas com características morfológicas equivocas.
Não deve ser usada (ou apenas quando positivo) para a classificação adicional das áreas de realce (CDIS e cancro lobular têm actividade angiogénica inconsistente).

# Principais achados imagiológicos.

1. Cancro invasivo
2. Fibroadenomas
3. CDIS
4. Alterações mastopáticas benigna
5. Tecido fibroglandular normal

# Principais achados imagiológicos – *Cancro invasivo*

- Tipicamente como massa focal de morfologia irregular e margens irregulares ou espiculadas.
- O realce interno é heterogéneo ou em anel.
- Realce rápido e intenso, com pico precoce (1-3 minutos), seguido de Washout ou plateau.
- Em T2, costumam ser hipo ou iso-intensos com o tecido fibro-glandular.

# Principais achados imagiológicos – *Cancro invasivo*

- Cancros mais raros (medular, mucinoso e lobulares) podem ter caracteristicas bastante diferentes.
- O cancro da mama lobular invasivo (padrão de crescimento difuso) surge como *non-masslike enhancement* e com curva de realce atipica para malignidade (ie, realce fraco, lento e persistente).
- Daí que é necessário muita cautela na utilização das curvas de realce quando estamos perante *non-masslike enhancement* (útil para o dx diferencial quando positiva).

T1 s/ gad

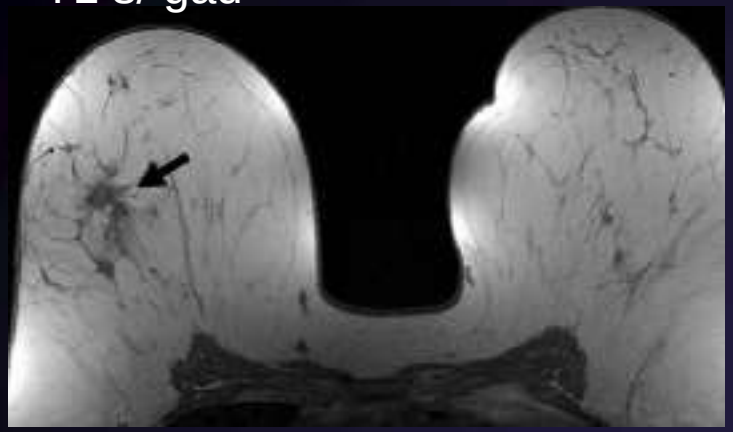

T1 após gad (1º série)

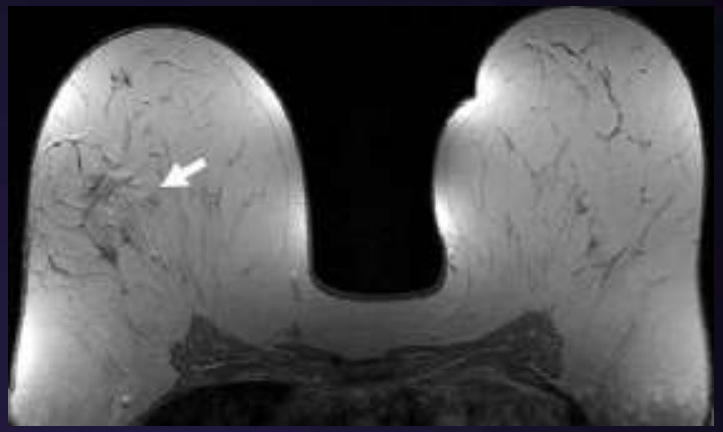

Subtracção da 1ª série após gad

T2 TSE

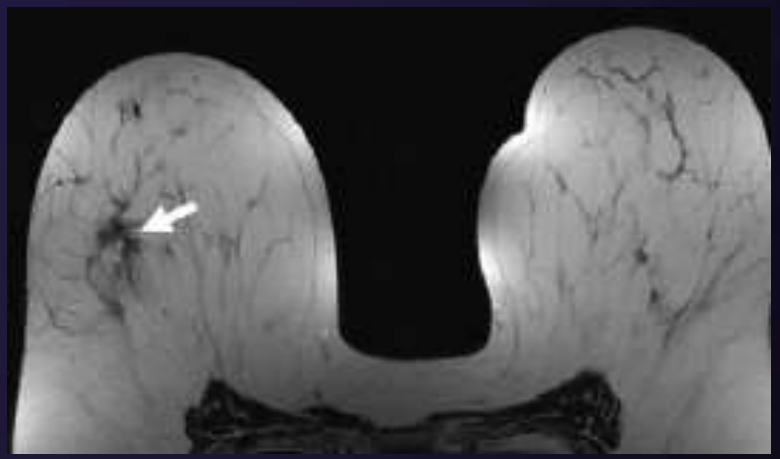

Massa de morfologia irregular, margem espiculada, com realce interno heterogéneo (hipo-sinal em T2).

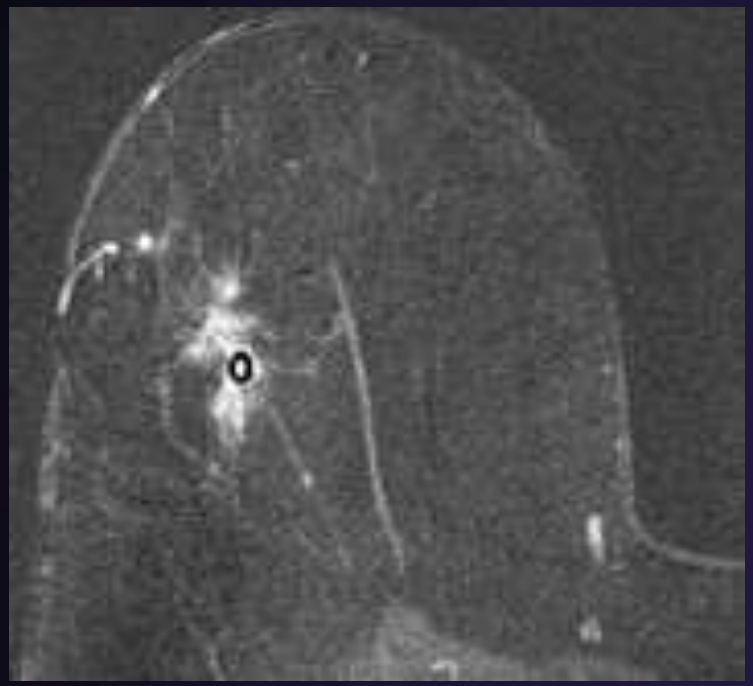

Colocação da ROI

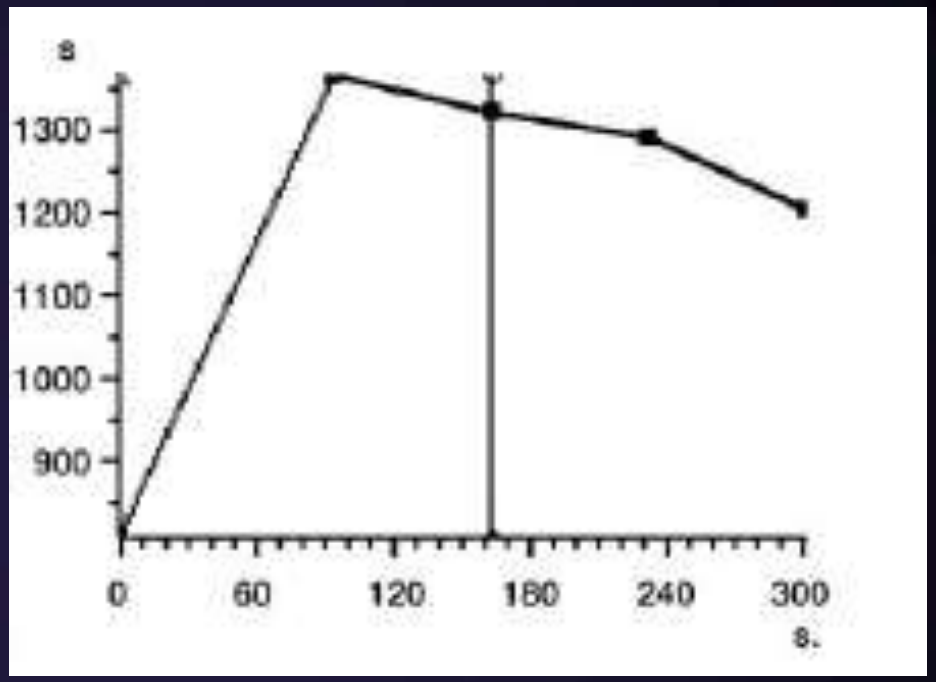


A curva IS-tempo mostra realce inicial rápido, seguido de washout precoce. BI-RADS 5, pois ambos os critérios morfológicos e cinéticos são altamente sugestivos de malignidade. Cancro lobular invasivo.

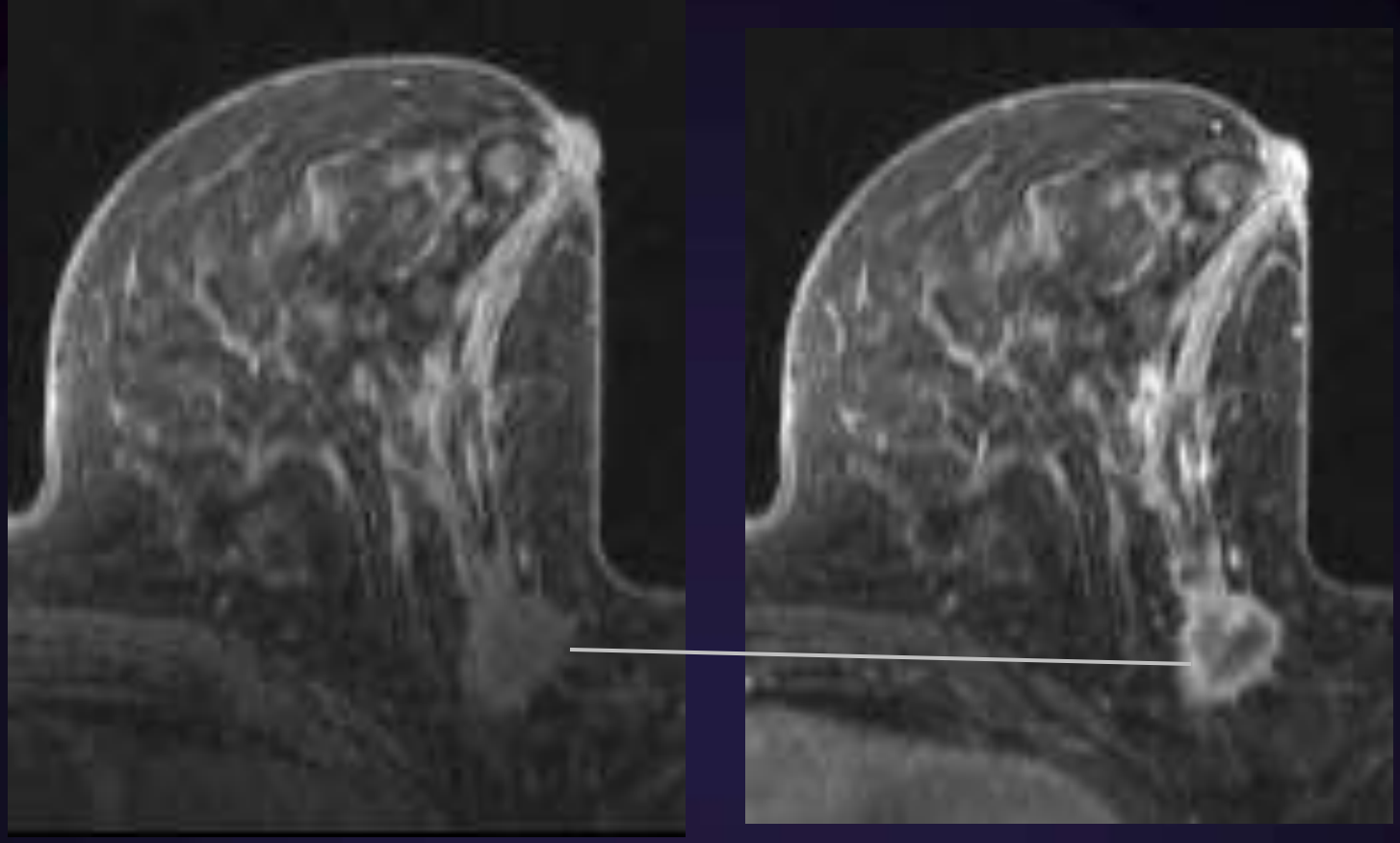

T1 antes e após contraste, mostra massa irregular com realce em anel, típico de carcinoma ductal invasivo. Reparar ainda em realce linear, com distribuição ductal, que se estende desde o nódulo até ao mamilo, suspeito de CDIS associado.

# Principais achados imagiológicos – *Fibroadenoma*

- Massa focal, com morfologia redonda ou ovalada e margem lisa.
- Realce interno homogéneo ou com septações escuras
- Realce variável, de acordo com o grau de fibrose/esclerose e com o status hormonal
- Fibroadenoma mixóide – realce rápido e forte, mas com realce persistente na fase tardia (washout ou plateau são raros); elevado sinal em T2 (c/ ou s/ septações)
- Fibroadenomas escleróticos – geralmente realçam pouco e têm hipo-sinal em T2 (TSE)

T1 s/ gad

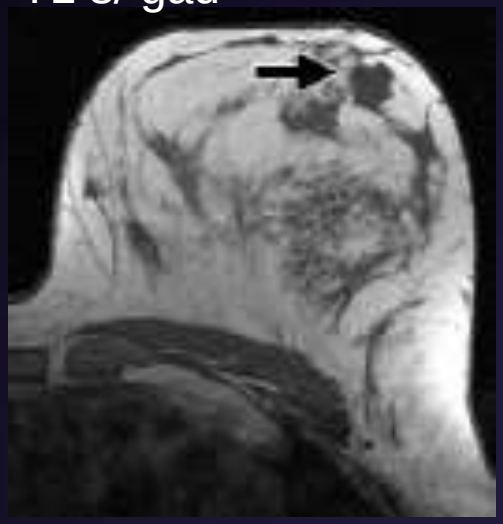

T1 após gad (1º série)

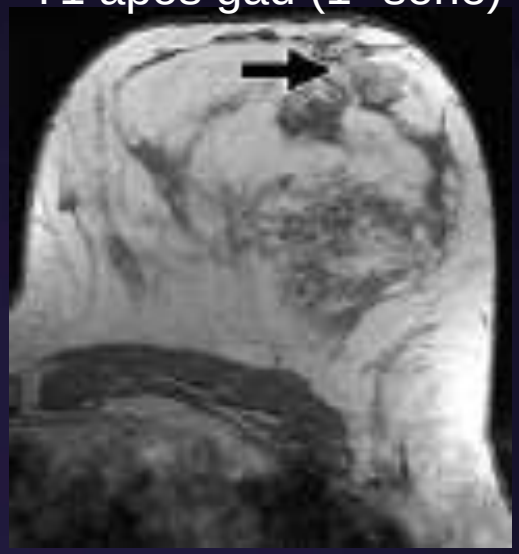

Subtracção da 1ª série após gad

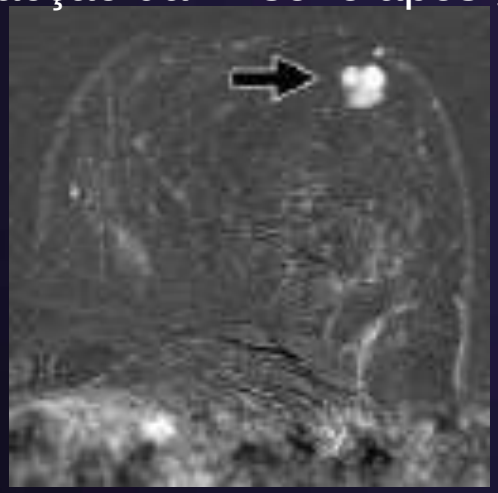

T2 TSE

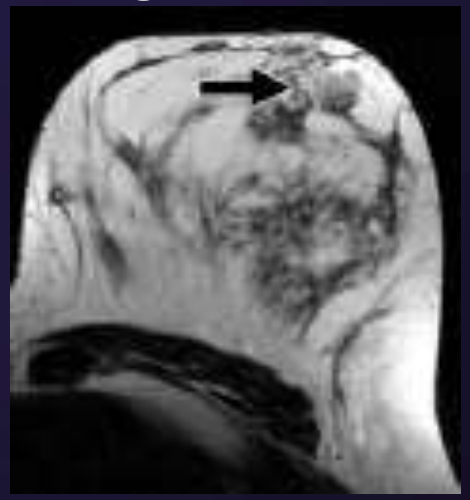

Massa de morfologia lobulada, contornos lisos e realce interno heterogéneo com septações internas escuras (elevado sinal em T2).

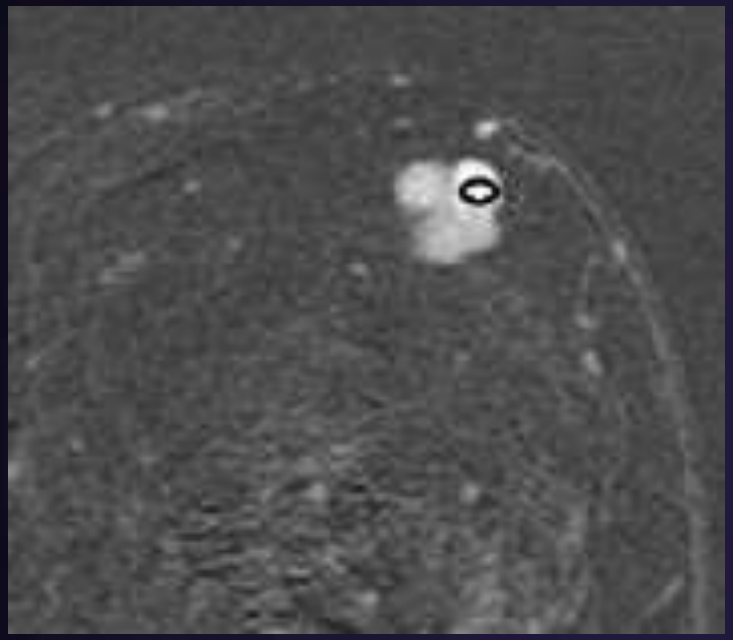

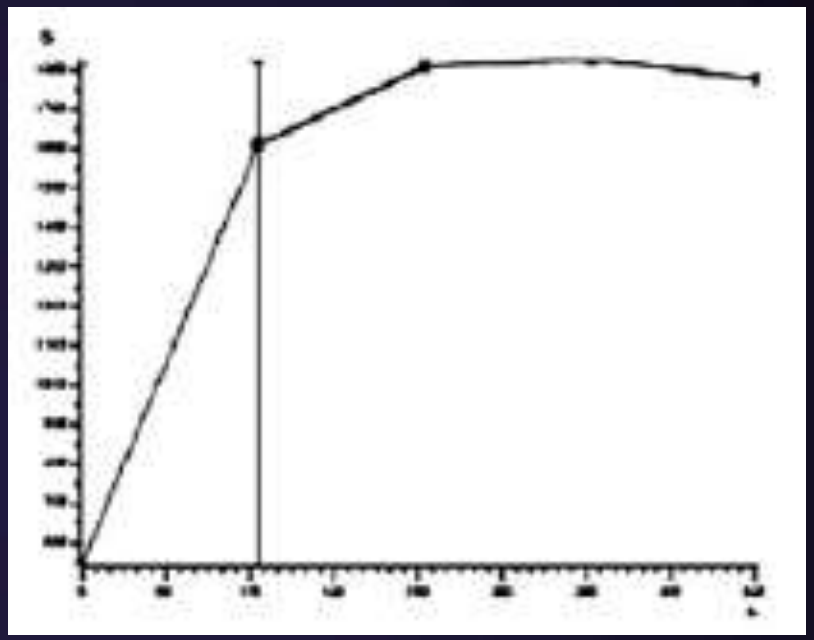

Colocação da ROI

A curva cinética mostra realce inicial rápido seguido de realce persistente. BI-RADS 2 (critérios morfológicos e cinéticos concordantes para benignidade). Fibroadenoma mixóide.

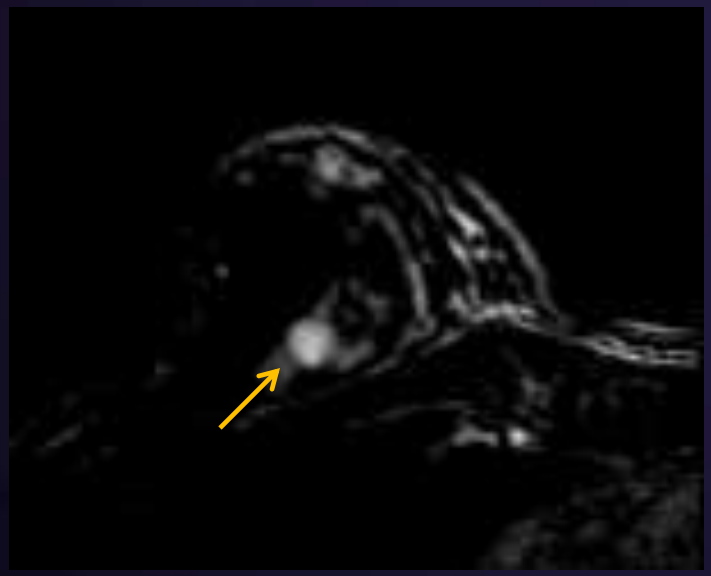

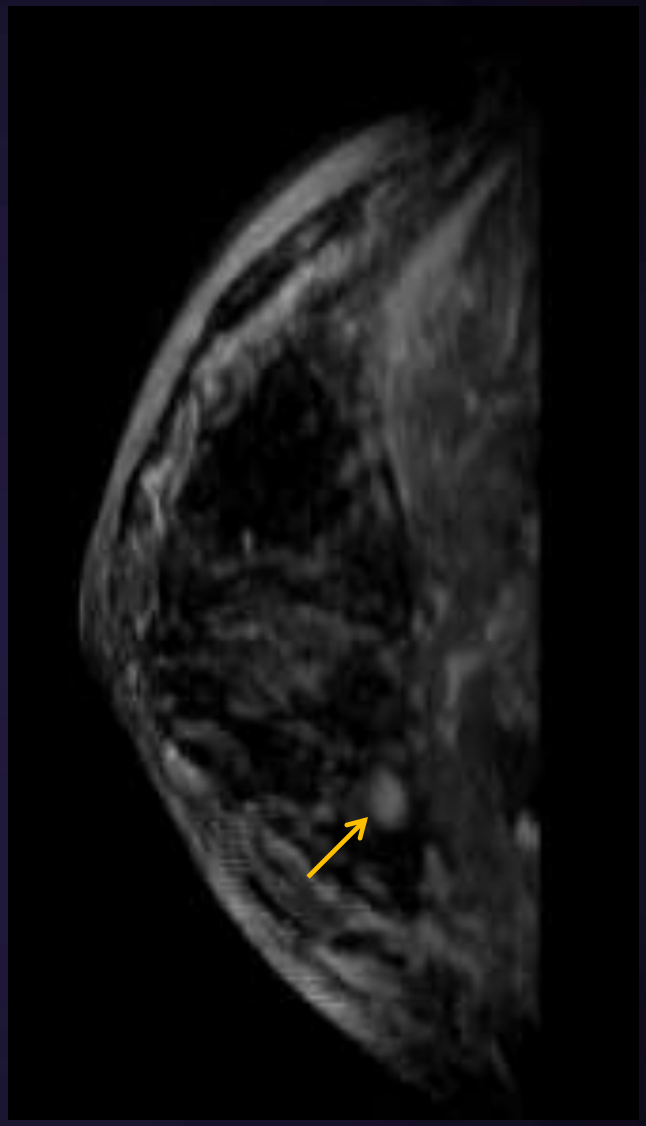

Rastreio em mulher de 25 anos com risco familiar de cancro da mama. Ligeiro sinal em T2, Morfologia benigna, realce interno homogéneo e curva de realce persistente. A lesão era visivel na ecografia e a biópsia confirmou fibroadenoma. A doente foi operada.

# Principais achados imagiológicos – *CDIS*

- O CDIS típico aparece como área de realce assimétrica (unilateral) que tipicamente segue o sistema ductal, isto é, tem uma distribuição segmentar ou linear (ductal).
- Realce interno geralmente heterogéneo (clumped ou stippled).
- A análise cinética das curvas não é fiável para este tipo de tumores (apenas 70 % tem realce rápido, sendo a fase tardia variável).
- À semelhança das calcificações com distribuição ductal ou segmentar, áreas de realce com esta distribuição sugerem a presença de um processo patológico intra-ductal (CDIS ou papilomatose).
- Por outro lado, realce difuso ou regional múltiplo tem provavelmente as mesmas implicações diagnósticas que as calcificações difusas/dispersas na mamografia.

T1 s/ gad

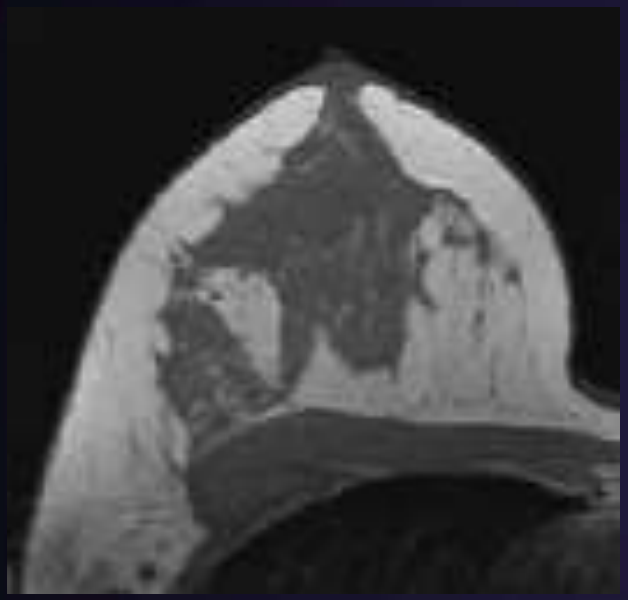

T1 após gad (1º série)

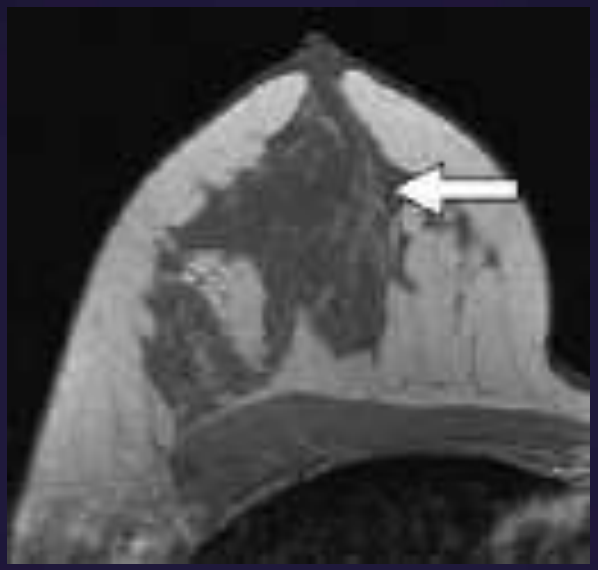

Subtracção da 1ª série após gad

Non-mass like enhancement no QSI da mama direita, com distribuição ductal (com bifurcações) e realce interno homogéneo. A curva cinética mostrava realce inicial lento seguido de realce persistente, desvalorizado devido à morfologia altamente suspeita – BI-RADS 4C. Carcinoma ductal in situ.

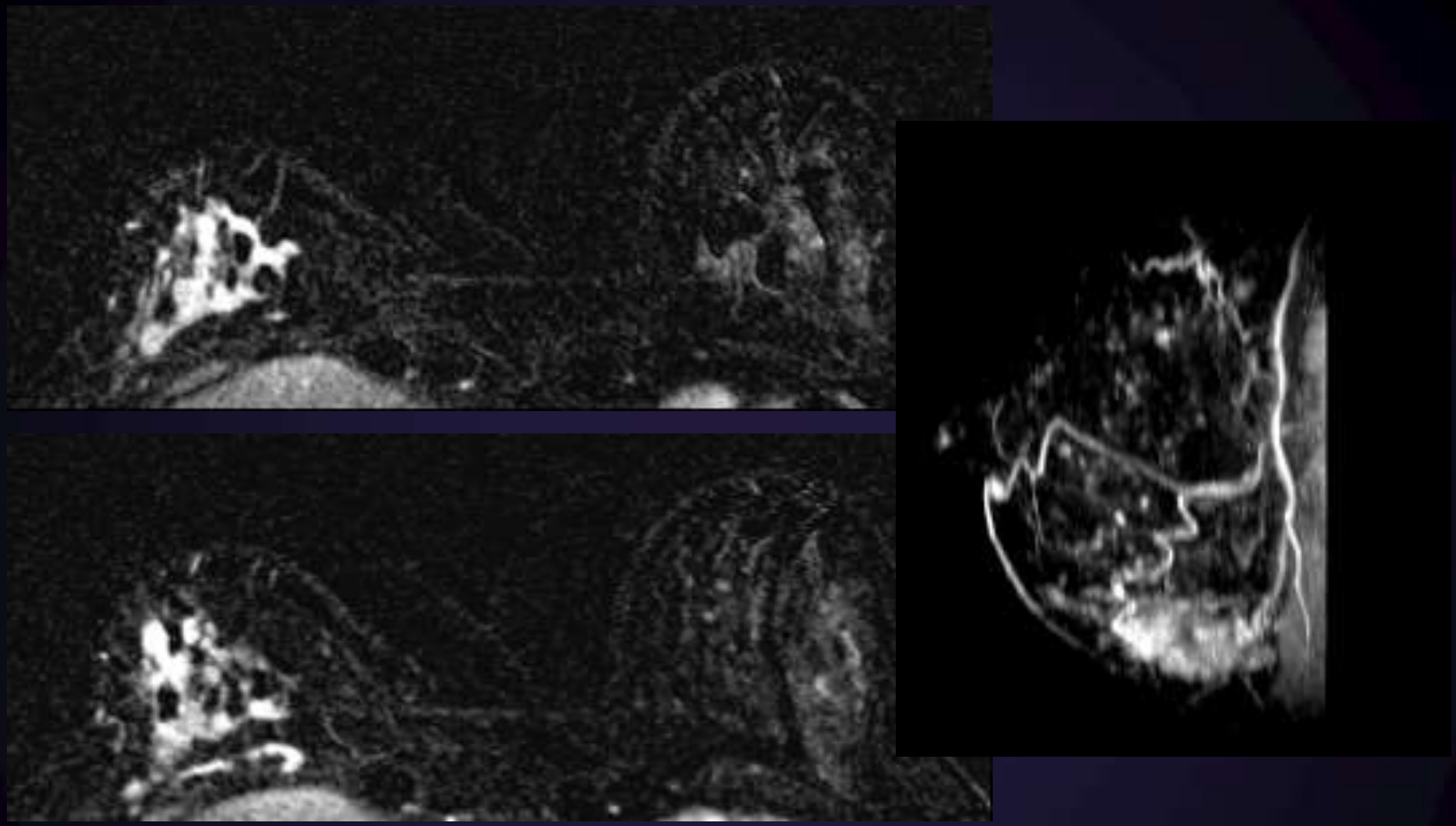

Na UQI da mama direita observa-se área de realce com distribuição regional, mas realce interno heterogéneo (tipo “clumped”). A curva de realce demonstrava captação acentuada na fase precoce com washout na fase seguinte. CDIS com componente invasivo.

# Principais achados imagiológicos – *Alterações mastopáticas benignas (adenose focal)*

- Diagnóstico diferencial mais importante do CDIS
- Focos de realce.
- Áreas de realce que não seguem o sistema ductal e são mais ou menos simétricas.
- Curvas de realce não têm interesse (podem frequentemente demonstrar washout).

# Principais achados imagiológicos – *Tecido fibroglandular normal*

- Realce do tecido fibro-gland. normal é altamente variável.
- Depende do status hormonal e da quantidade de tecido glandular (vs fibroso e gordura).
- “Background enhancement” – realce que ocorre no tecido fibro-glandular normal.
- O ideal é que o tecido fibro-glandular não realce na fase precoce, e que realce pouco na fase tardia (mais fácil detectar lesões).

# Principais achados imagiológicos – *Tecido fibroglandular normal*

- Sob influência hormonal o tec. fibro-gland normal pode ter realce rápido e forte – Mama "densa" na RM (implicações importantes na sensibilidade e especificidade da técnica)
- Não há qualquer correlação entre o grau de "Background enhancement" e densidade radiográfica da mama (…)

# Codificação do background enhancement

- É bem conhecido que a sensibilidade da mamografia para a detecção de cancro baixa com o aumento da densidade mamária (daí que cada relatório deva incluir uma avaliação da densidade mamária).
- Na RM provavelmente será importante fazer o mesmo, isto é, incluir uma avaliação do background enhancement, para comunicar o nosso grau de confiança para detecção de cancro da mama.
- Exemplo: Realce de fundo ausente, ligeiro, moderado, severo.
- É de esperar que a próxima edição BI-RADS já inclua algum tipo de codificação.

Subtracção da 1ª série após gad

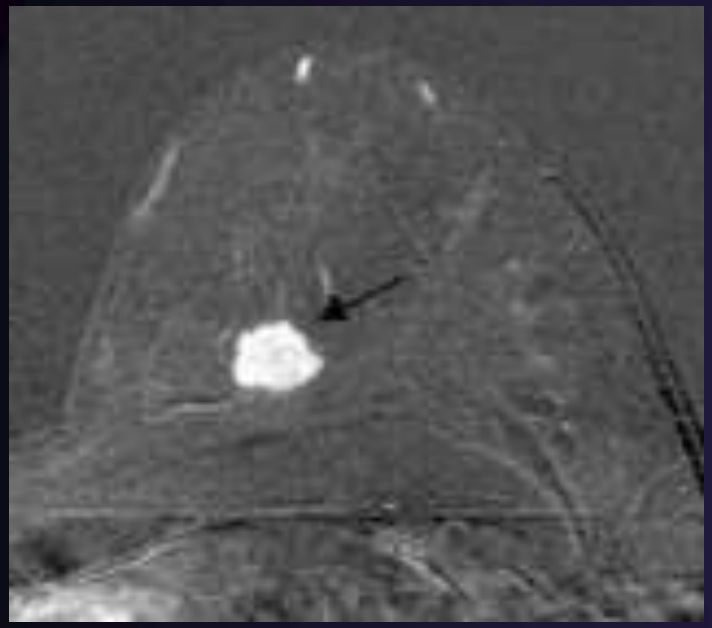

T2 TSE

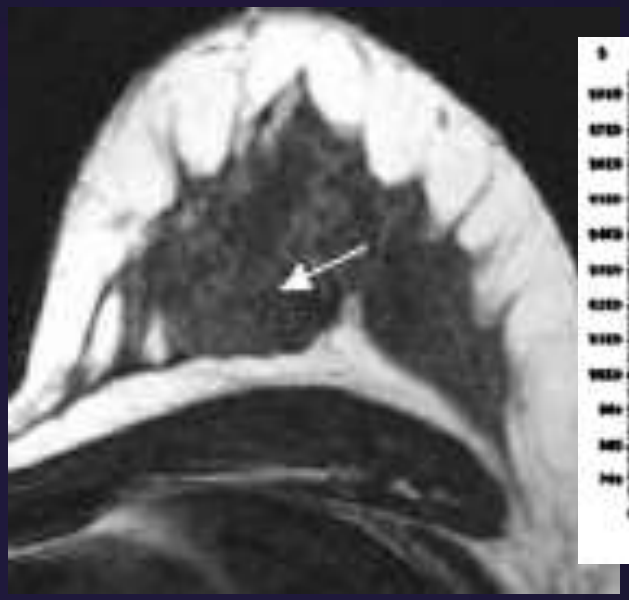

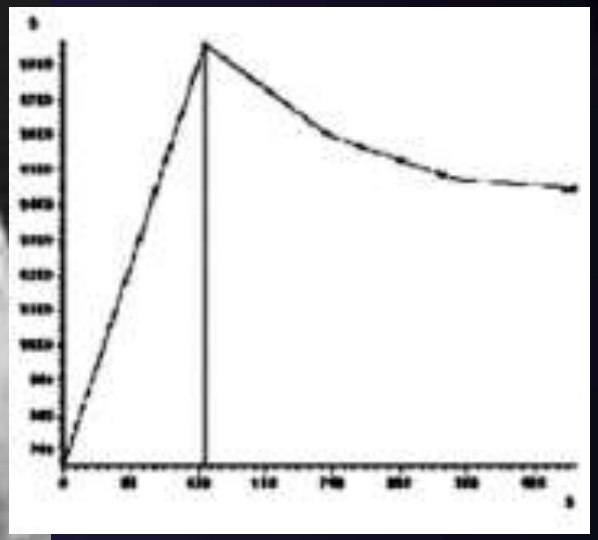

Massa em localização pré-peitoral, de morfologia lobulada, contornos lisos e realce interno homogéneo. Contudo a curva cinética (realce inicial rápido seguido de washout precoce) e o baixo sinal em T2 não são tipicos de fibroadenoma. Assim os critérias morfológicos benignos foram desvalorizados e a lesão foi classificada de BI-RADS 4. Cancro ductal invasivo. Reparar ainda ausência de backgound enhancement apesar de mama muito densa.

T1 s/ gad

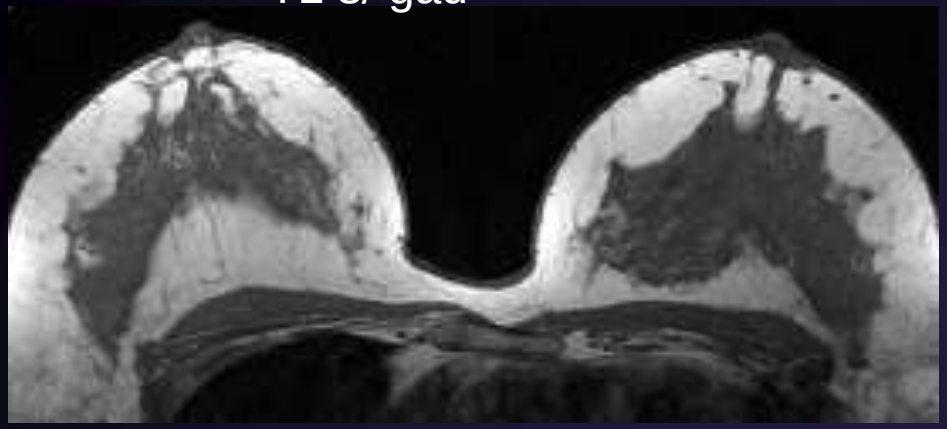

Subtracção da 1ª série após gad – 110 s

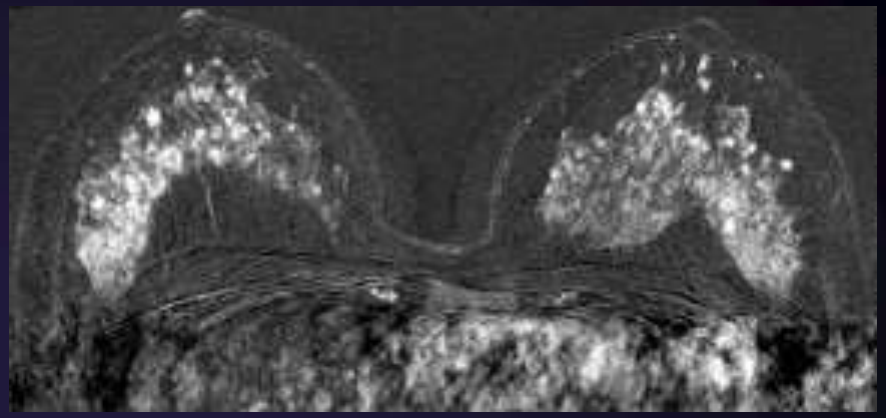

Subtracção da 2ª série após gad – 220 s

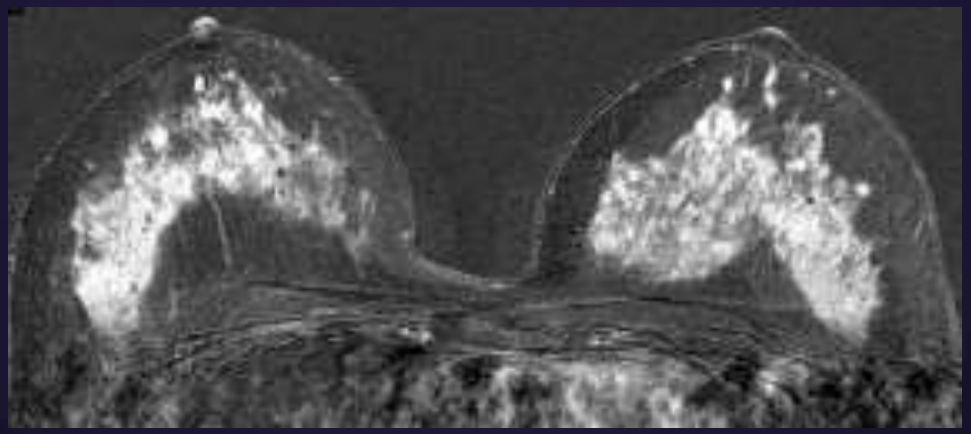

RM de rastreio em doente de alto risco. Realce difuso de praticamente todo o tecido fibro-glandular, com realce rápido e persistente de múltiplos focos. Trata-se de um exame com realce de fundo severo. A sensibilidade e o VPN são altamente prejudicados.

# Sensibilidade e especificidade

- A RM é o método mais sensível para a detecção de cancro da mama invasivo (mamografia, US, PET e cintigrafia), desde que se utilize contraste.
- S – 89 a 100 %.
- A sensibilidade da RM não é comprometida pela densidade da mama, nem por tecido cicatricial (pós-tumorectomia), nem RT, nem por implantes mamários.

# Sensibilidade e especificidade

- A causa principal para não se diagnosticar um cancro invasivo por RM (muito raro) é quando existe um realce precoce e intenso do tecido fibro-glandular adjacente (*strong background enhancement*).
- A sensibilidade para o diagnóstico de CDIS é inferior.
- Ainda assim utilizando critérios de dx correctos (ie morfológicos e não cinéticos), cerca de 40 % dos CDIS, tem tradução apenas na RM. Por outro lado, cerca de 10% dos CDIS que são diagnosticados na mamografia, não têm tradução na RM.
- Conclusão – RM e mamografia são complementares no dx de CDIS.

# Obstáculos e dificuldades na implementação da RM da mama

- Custo
- Falta de padronização
  - Técnica de aquisição
  - Guidelines de interpretação
  - Terminologia dos achados
- Alegadamente baixa especificidade e elevada tx de FP
- Ausência de dispositivos de biópsia compatíveis com RM, para o *management* de lesões que são visíveis apenas na RM.

## Ausência de padronização:
## *Como estamos hoje?*

- Mamografia é das técnicas mais padronizadas que existe.
- RM é uma técnica mais díficil e complexa.
- Nos primeiros tempos da RM da mama, era necessário escolher entre resolução temporal (*abordagem cinético)* e espacial *(abordagem morfológica).* Consequentemente havia uma grande variabilidade e confusão nos procolos de aquisição.

# Ausência de padronização:
# *Como estamos hoje?*

- Na verdade continua a haver grande variabilidade nas sequência de pulso utilizadas (plano de imagem; matriz aquisição; técnica aquisição; espessura do corte; tipo de supressão de gordura)... Técnica em constante evolução, com fama de ser não padronizável...
- Mas o RM tem sido utilizada com sucesso na área de cardiologia, abdómino-pélvica, neurologia, etc; sem que haja sequência rígidas pré-definidas. *
- A ausência de padronização rigorosa da técnica não tem que prejudicar o desempenho diagnóstico da RM da mama.

## Ausência de padronização:
## *Como estamos hoje?*

- Inicialmente outra área de confusão eram os critérios de interpretação, diferentes entre os diversos centros.
- O léxico BI-RADS para a RM pode ser considerado um consenso para o modo de fazer os relatórios, assim como para o modo de interpretação dos achados, que engloba critérios morfológicos e cinéticos.

# Baixa especificidade e VPP
## *Quais são os factos hoje?*

- RM da mama tem a reputação de ter uma elevada sensibilidade, mas baixa especificidade e VPP.
- Isto era verdade, quando o único critério que se utilizava era se existia ou não presença de realce (é o mesmo que recomendar biópsia a todas as mulheres com calcificações na mamografia, independentemente do número, tamanho, morfologia, distribuição, etc…)
- Na verdade, publicações mais recentes sugerem que a RM tem:
  - Mesma especificidade que a mamografia e maior especificidade que a ecografia.
  - O VPP no rastreio (*) tem sido de 35-65 %, embora não seja perfeito, é superior ao alcançado com a ecografia e a mamografia.
  - Valores obtidos em centros com elevado volume de exames de RM da mama (o nível de experiência deve ser paralelo aos exemplos da MG e US).

# Baixa especificidade e VPP
## *Quais são os factos hoje?*

- A falta de experiência de grande parte dos radiologistas que interpretam exames de RM mamária, é apontado como um dos factores que mais contribuem para a baixa especificidade.
- Ciclo vicioso: Fama de baixa espeficidade leva à ausência de comparticipação. Sem comparticição a técnica não pode ser oferecida em larga escala. A experiência média do radiologista permanece baixa, assim como o VPP.
- O alegado baixo VPP é simultaneamente a causa e a consequência da sub-utilização da técnica.

# Baixa especificidade e VPP
## *Quais são os factos hoje?*

- Estudos RM da mama têm sido interpretados por radiologistas sem experiência em mamografia e ecografia mamária, o que pode prejudicar a performance dx da RM.
- Por outro lado se forem interpretados por radiologistas sem domínio da técnica da RM, também propicia erros diagnósticos e dificuldades desnecessárias.
- Idealmente os exames devem ser interpretados por radiologistas com experiência em radiologia mamária "clássica" e que estejam familiarizados com os princípios básicos da RM.

# Falta de equipamento para realizar biópsia guiada por RM: Onde estamos hoje?

- Um objectivo frequente da RM é detectar cancros adicionais que são ocultos na mamografia e ecografia.
- Quando um lesão suspeita é identificada, em que não há correlação com a mamografia nem com a ecografia "2º look", está indicado a realização de biópsia por RM.
- A disponibilidade de intervenção guiada por RM deve ser considerado um pré-requisito obrigatório para se poder oferecer estudos da mama por RM.
- De facto, a ausência de disponibilidade de intervenção guiada por RM, tem sido idenficado como o principal factor para o atraso na utilização da RM na prática clinica.

# Falta de equipamento para realizar biópsia guiada por RM: Onde estamos hoje?

- O número de instituições que oferece RM da mama tem aumentado exponencialmente nos últimos anos, mas as que oferecem intervenção guiada por RM continua a ser pequena.
- Ecografia "2º look" pode identificar até 60% das lesões vistas apenas em RM, e deve ser o primeiro passo nesse tipo de lesões.
- Contudo em 40% não há certeza de correlação com a ecografia, sendo necessário biópsia guiada por RM.

# Falta de equipamento para realizar biópsia guiada por RM: Onde estamos hoje?

- É inaceitável e contra o estado da arte operar uma lesão vista apenas em RM, sem realização de biópsia e sem localização.
- É ainda menos aceitável que as decisões terapêuticas sejam baseadas apenas nas imagens (mastectomia em vez de cirurgia conservadora quando se observa um foco adicional detectado apenas na RM, sem prova histológica).

# Falta de equipamento para realizar biópsia guiada por RM: Onde estamos hoje?

- Se uma instituição decide que não tem estudos de RM mamária suficientes para investir em equipamento de intervenção, então não deve oferecer esta técnica.
- Em alternativa pode enviar os doentes a centro de referência para realização de intervenção guiada por RM (mas ainda assim tem que haver um número minimo de exames por ano, para se poder alcançar VPP razoável).

# Aplicações clínicas

1. RM para clarificar achados inconclusivos ou suspeitos na imagiologia convencional.
2. RM em mulheres com estudos convencionais normais mas com sinais ou sintomas de cancro da mama.
3. RM em mulheres durante e após QT neoadjuvante.
4. RM em doentes com implantes mamários.
5. RM em ensaios terapêuticos.
6. Estadiamento de cancro da mama conhecido.
7. RM para estadiamento de adenopatias axilares.
8. RM como modalidade de primeira linha:
   - A) Rastreio de mulheres com elevado risco de cancro da mama.
   - B) Rastreio de mulheres com risco médio de cancro de mama.

# 1. RM para clarificar achados inconclusivos ou suspeitos na imagiologia convencional

- Das indicações mais antigas para realização de RM.
- Contudo por vezes, trata-se de uma indicação fraca:
  - Se uma lesão é equívoca na ecografia ou mamografia é mais eficiente realizar directamente a biópsia em vez de fazer a RM.

# 1. RM para clarificar achados inconclusivos ou suspeitos na imagiologia convencional

- Há situações em que a RM tem VPN suficientemente alto para ser usada como *problem solving*:
  - No *follow up* de cirurgia conservadora para distinguir cicatriz de recidiva neoplásica.
  - Quistos complicados (ie, com ecos internos) vs tumores sólidos, particularmente na mulher jovem portadora da mutação BRCA1
  - Diagnóstico diferencial de assimetrias focais ou globais sem calcificações suspeitas (involução assimétrica vs cancro lobular invasivo).
  - Work-up de achado mamográfico em apenas uma incidência
  - Múltiplas massas redondas e regulares que são equivocas na mamografia e ecografia (fibroadenomas múltiplos esclerosados vs cancro da mama).

# 1. RM para clarificar achados inconclusivos ou suspeitos na imagiologia convencional

- Na presença de calcificações suspeitas na mamografia, a RM não tem VPN suficientemente alto, pelo que a decisão de biópsia é baseada apenas no aspecto mamográfico.
- Ainda assim a RM pode ser útil nos doentes com calcificações suspeitas:
  - Demonstrar/excluir cancro invasivo com elevada confiança (muito elevado VPN)
  - Demonstrar a extensão do (eventual) CDIS
- RM e mamografia são complementares no dx de CDIS:
  - RM não demonstra todos os CDIS com calcificações na mamografia
  - Mamografia por outro lado também não demonstra todos os CDIS que realçam na RM

2005

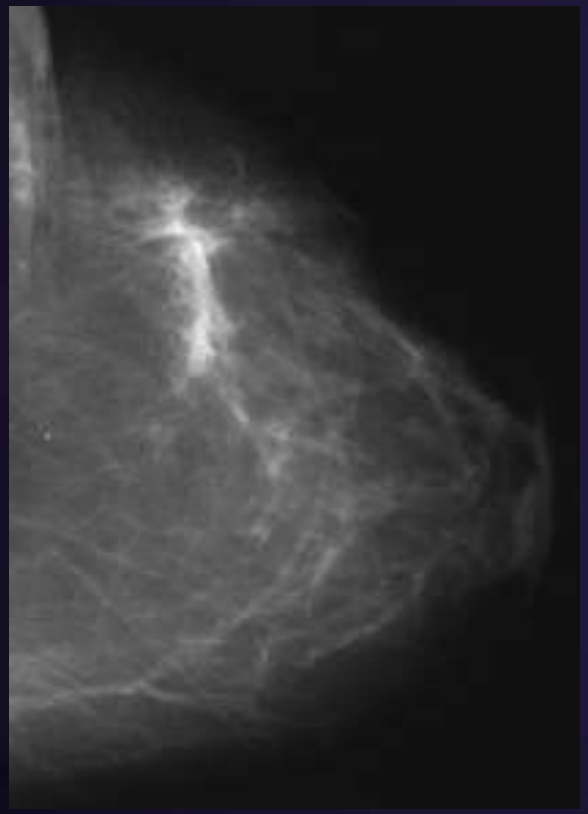

2006

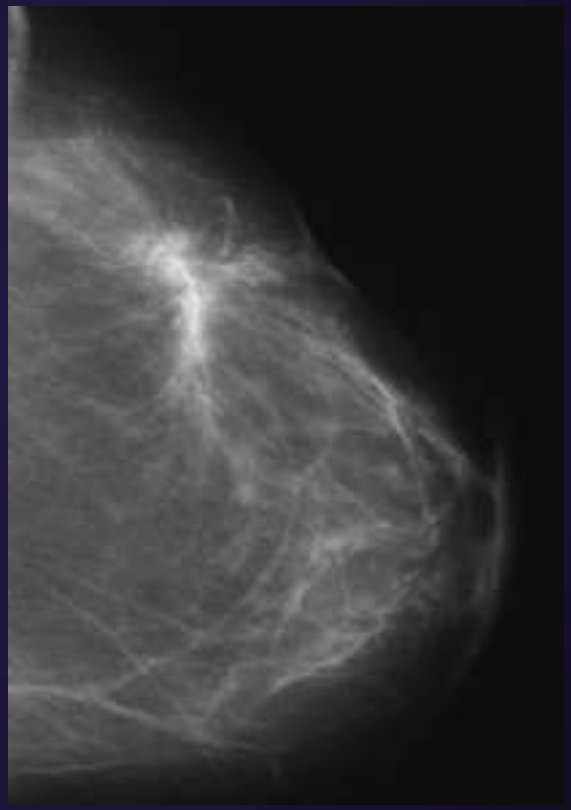

Cirurgia conservador há 6 anos. Mamografia (CC) demonstra ligeira alteração da morfologia da cicatriz. Recidiva?

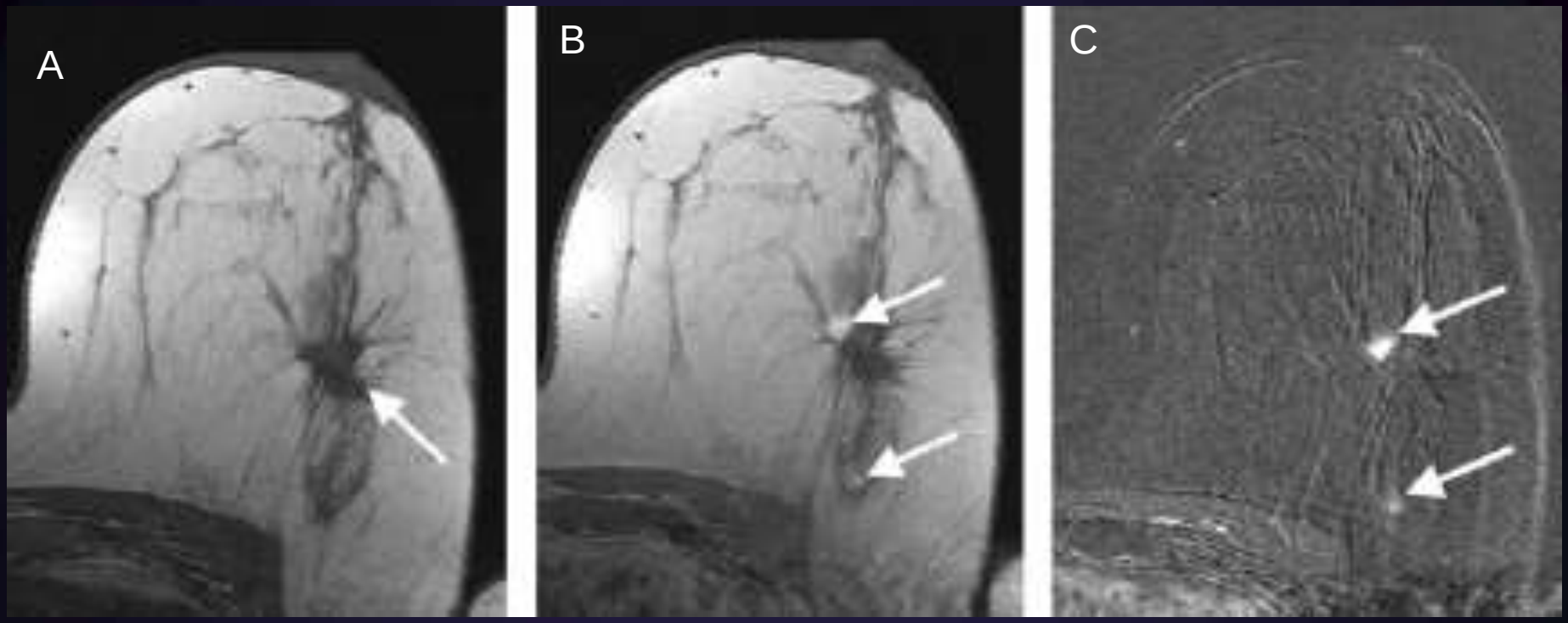


A. T1 sem contraste, mostra a cicatriz como massa hipointensa. B. e C. Imagens após contraste mostram realce na vertente medial da cicatriz e ainda um foco próximo da parede torácica. Biópsia guiada por RM dos dois focos confirmou recidiva multifocal na cicatriz e no foco pré-peitoral.

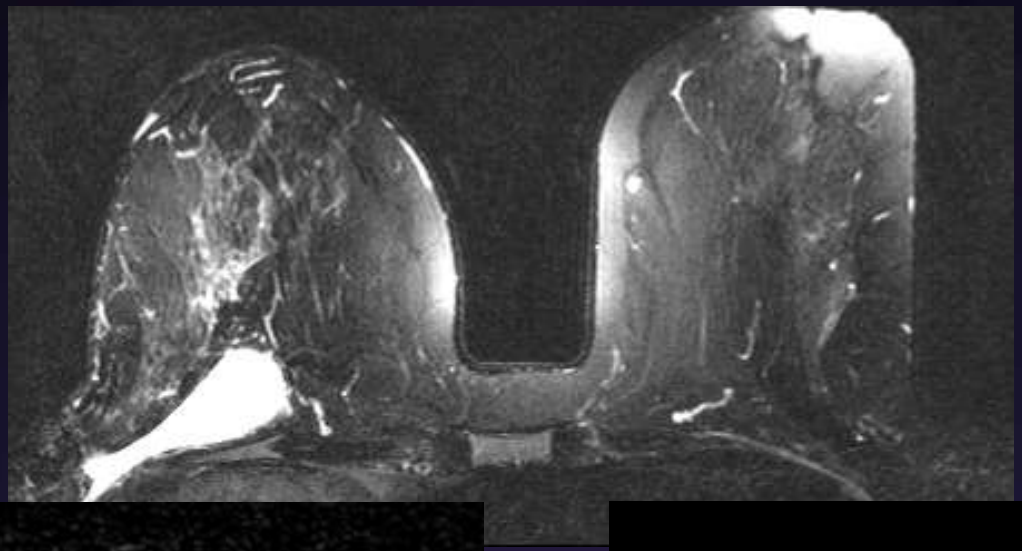

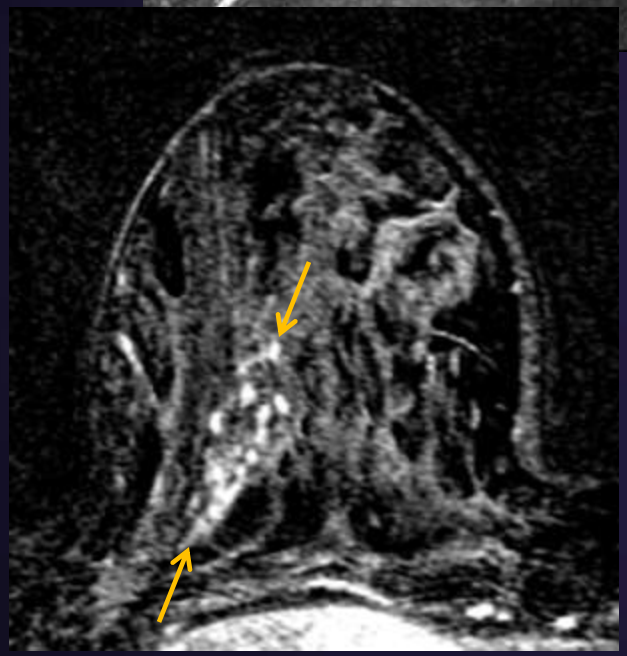

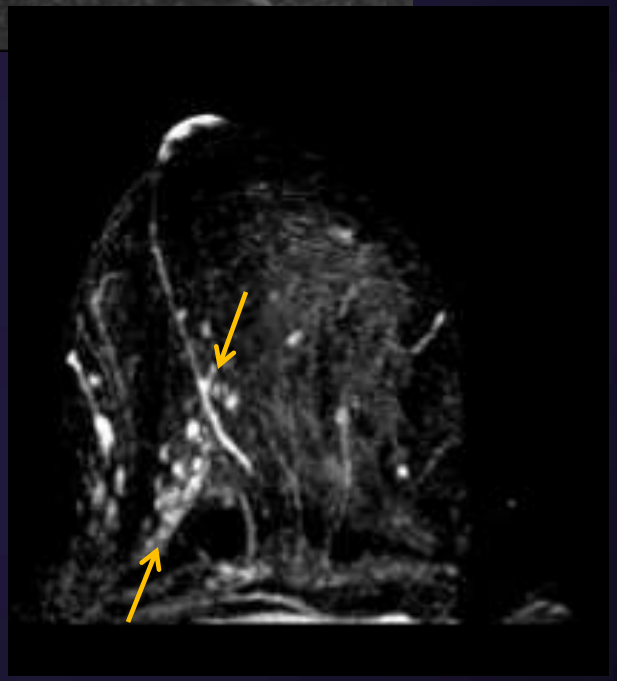

Avaliação de doença residual após cirurgia conservadora de CDIS. Em T2 observamos colecção líquida adjacente ao peitoral direito. Anteriormente ao seroma observamos área de realce do tipo “clumped”, com distribuição ductal, muito sugestivo de CDIS residual, confirmado na subsequente mastectomia.

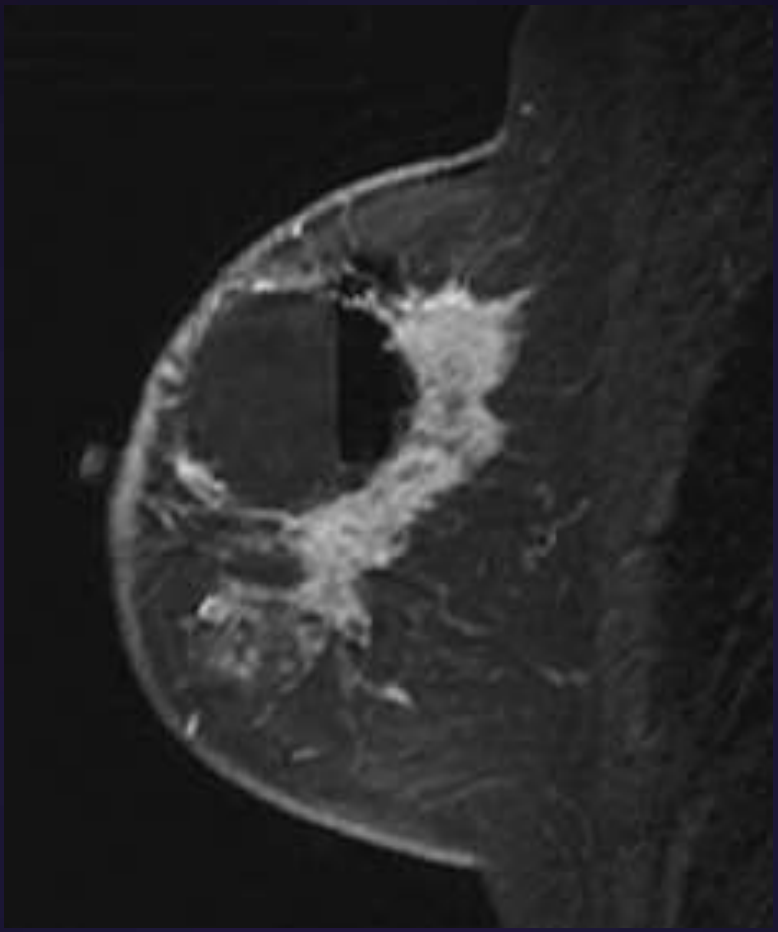

Extenso realce tecidual na vizinhança da loca cirurgica (nivel hidro-aéreo), em relação com carcinoma lobular invasivo residual.

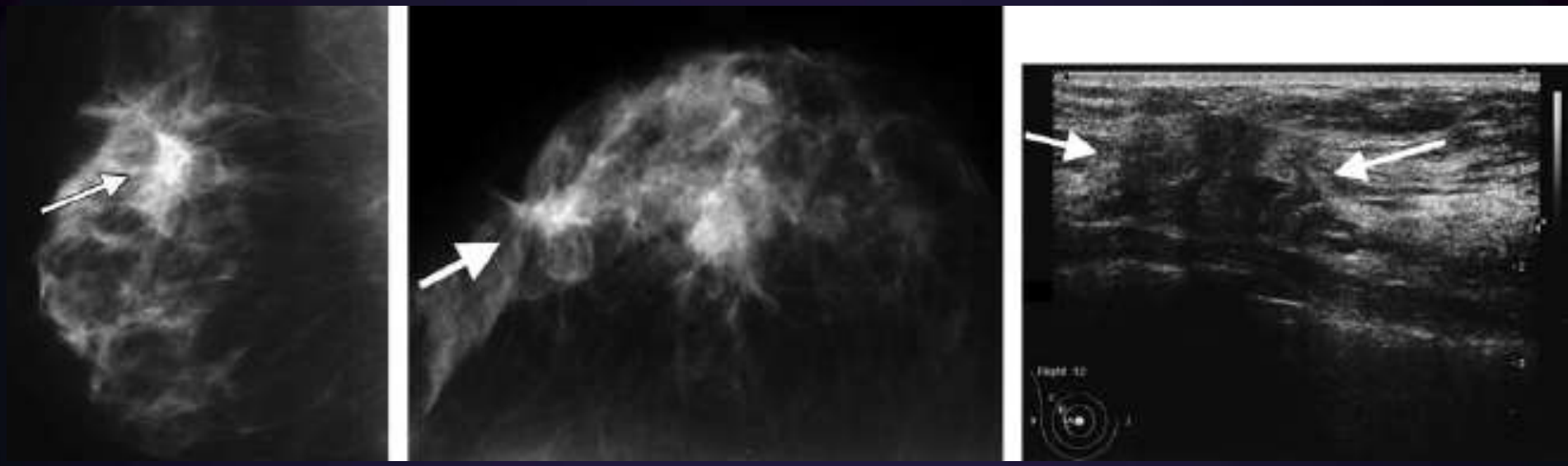

Cirurgia conservadora da mama há 3 anos. Mamografia mostra massa espiculada no QSE (local da neoplasia anterior). A lesão aumentou de densidade comparativamente com a mamografia anterior, sendo interpretado como suspeito de recidiva (BI-RADS 4). A ecografia mostra massa hipoecogénica com cone de sombra posterior, compatível com recidiva ou tecido cicatricial.

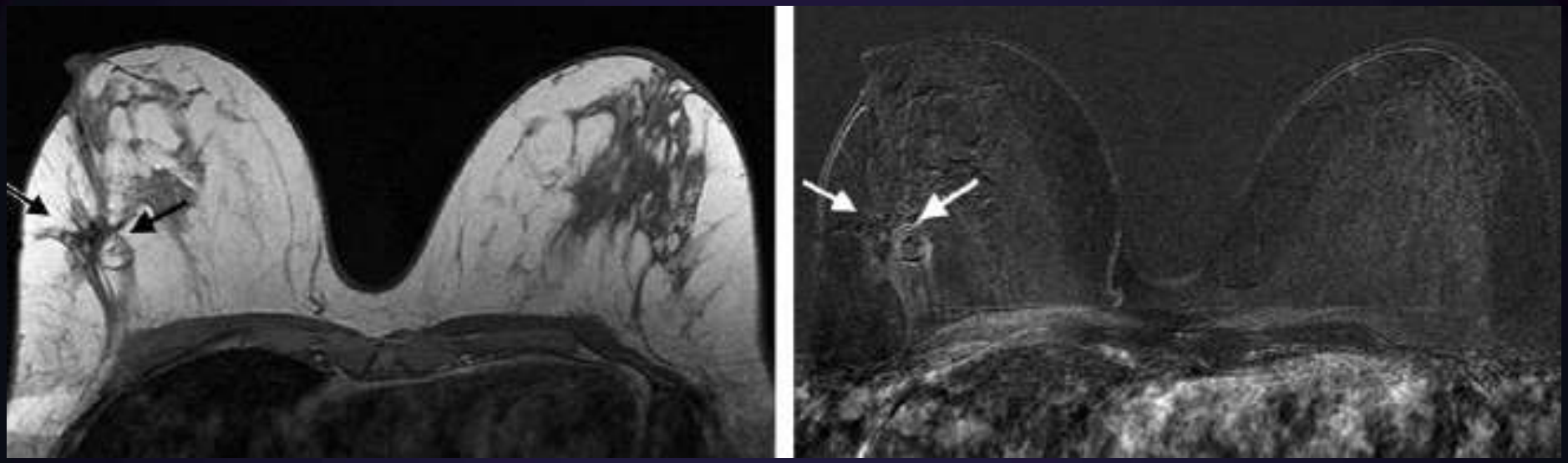

Massa espiculada no QSE, sem efeito de realce após contraste, sugestivo de tecido cicatricial. A doente não realizou biópsia e o exame de follow-up dois anos após, confirmou ausência de recidiva tumoral.

## 2. RM em mulheres com estudos convencionais normais mas com sinais ou sintomas de cancro da mama.

- Carcinoma de origem primária desconhecida
  - A presença de adenopatias axilares sugere a mama como local de neoplasia primária.
  - Quando a ecografia e a mamografia são normais, a RM pode identificar o tumor mamário.
  - Se a RM for negativa, pode-se poupar a doente à realização de mastectomia (RT da mama ou nada)

## 2. RM em mulheres com estudos convencionais normais mas com sinais ou sintomas de cancro da mama.

- Corrimento mamilar patológico:
  - Mamografia e ecografia frequentemente são normais.
  - Galactografia nem sempre é tecnicamente possível (corrimento intermitente ou multiporo) e a sua sensibilidade é limitada (0 a 55% para lesões malignas). Quando demonstra lesão por vezes é dificil a localização pré-operatória.
  - Neste contexto a RM pode detectar lesão intra-ductal (mas geralmente não distingue papiloma de pequeno cancro invasivo).

# 2. RM em mulheres com estudos convencionais normais mas com sinais ou sintomas de cancro da mama.

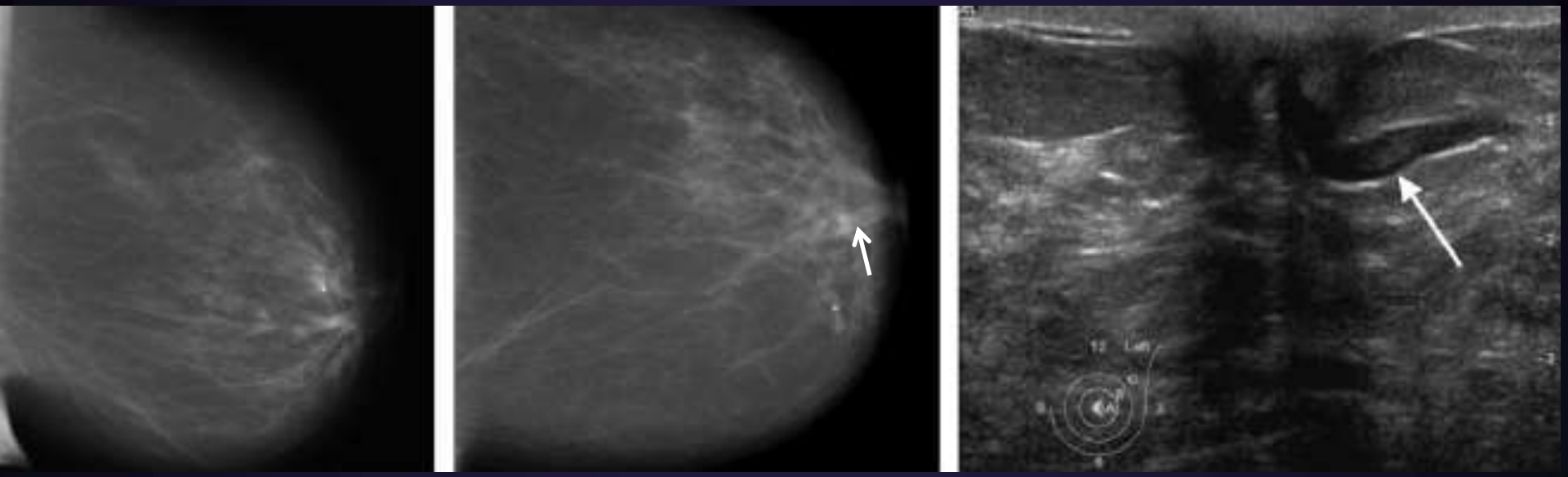

Doente com história de corrimento mamilar hemático. Ectasia ductal retromamilar, com material hipoecogénico no interior do ducto 10 mm atrás do mamilo, em relação com coágulos e detritos.

# 2. RM em mulheres com estudos convencionais normais mas com sinais ou sintomas de cancro da mama.

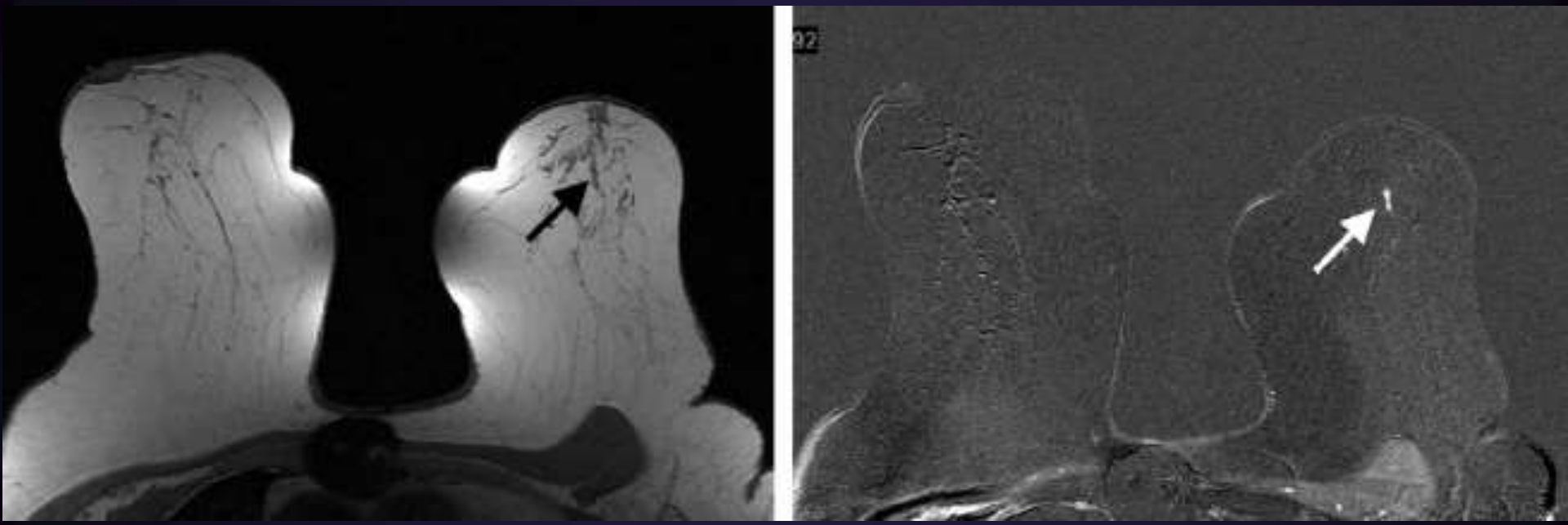

T1 antes e após contraste (com subtracção) mostra realce ductal às 12 horas, 40 mm cefálico ao mamilo. Biópsia guiada por RM demonstrou papiloma.

# 3. RM em mulheres durante e após QT neoadjuvante.

- O objectivo dos estudos imagiológicos são monitorizar resposta precoce ao tratamento e identificar possível doença residual.
- Numa fase inicial o objectivo é determinar se há resposta metabólica ao tratamento em vez de alterações na dimensão, o que é possivel apenas com modalidades que oferecem informação funcional como a perfusão tumoral ou o turnover metabólico (PET).
- RM dinâmica com contraste, espectroscopia por RM e estudos em difusão permitem obter informação funcional.

# 3. RM em mulheres durante e após QT neoadjuvante.

- A RM com contraste tem sido utilizada para identificar resposta 6 semanas após o 1º ciclo de QT.
  - Sinal de resposta mais precoce consiste na alteração da curva cinética (wash-in mais lento e ausência de washout) que precede a alteração na morfologia por várias semanas.
- A espectroscopia e a difusão podem distinguir resposta de não resposta ainda mais cedo, 24 horas após o primeiro ciclo de QT.
- Na espectroscopia o cancro da mama exibe elevada ressonância da colina (metabolito implicado no turnover da membrana celular, e portanto marcador da proliferação celular).
- A redução no pico da colina parece ser um sinal muito precoce de resposta.

# 3. RM em mulheres durante e após QT neoadjuvante.

- Imagens ponderadas em difusão detectam efeitos citotóxicos da QT neoadjuvante demonstrando alterações nos coeficientes de difusão da água.
- A avaliação da resposta à QT deve ter um impacto substancial na tomada de decisão clínica, prevendo-se que venha a ser umas das indicações mais importantes para RM.

# 3. RM em mulheres durante e após QT neoadjuvante.

- Após a QT neoadjuvante a RM é utilizada para detectar doença residual, sendo superior aos outros métodos de imagem e à avaliação clínica (embora não completamente fiável).

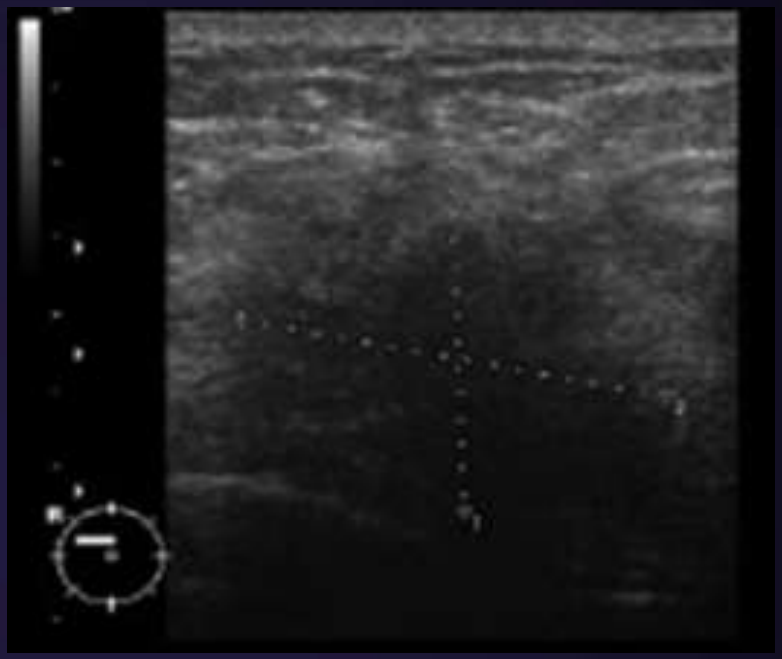

Monitorização de QT primária neoadjuvante em doente com cancro ductal invasivo, que se apresentou com massa palvável no QSE da mama direita e adenopatias axilares. Mamografia mostra mama densa com calcificações pleomórficas (seta) no sitio da lesão palpável. Ecografia mostra massa hipoecogénica no mesmo local.

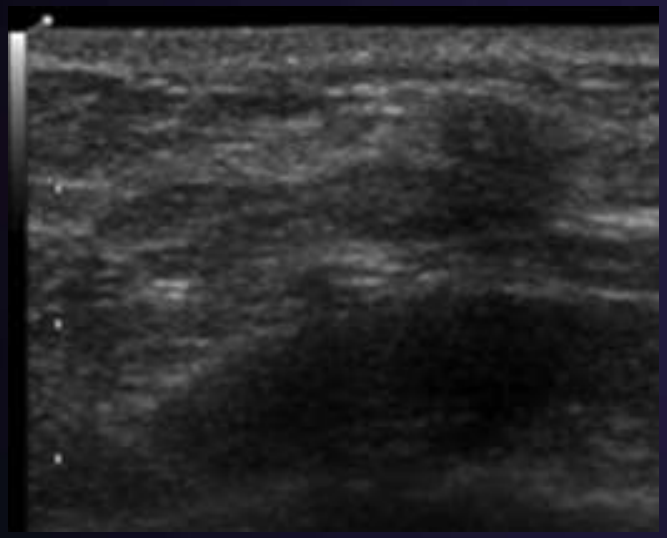

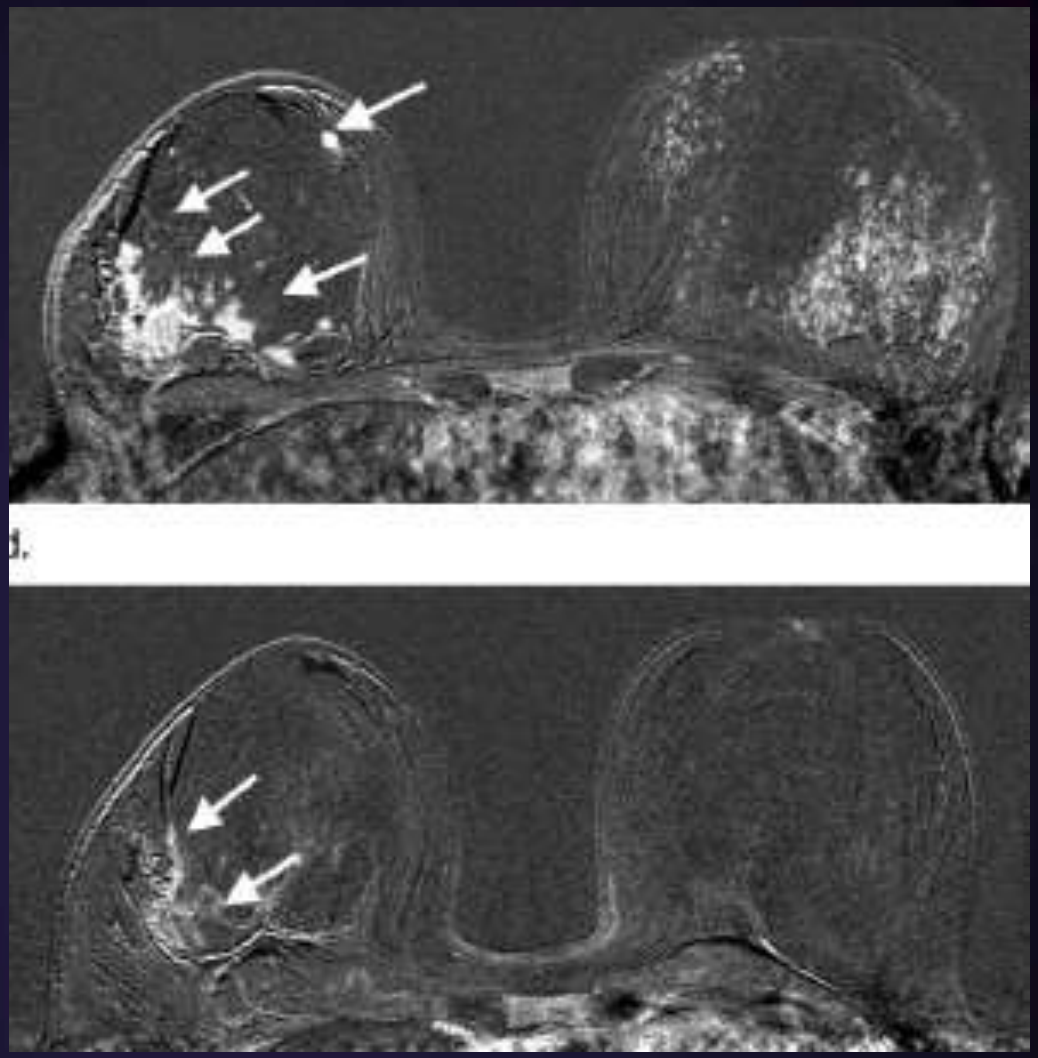

RM mostra cancro volumoso que infiltrava grande parte da mama direita. Doente fez QT neoadjuvante. O follow-up revelou resposta completa em termos clinicos, e também na mamografia e ecografia. Contudo a RM demonstra tecido tumoral residual com realce nos quadrantes externos, confirmado na mastectomia.

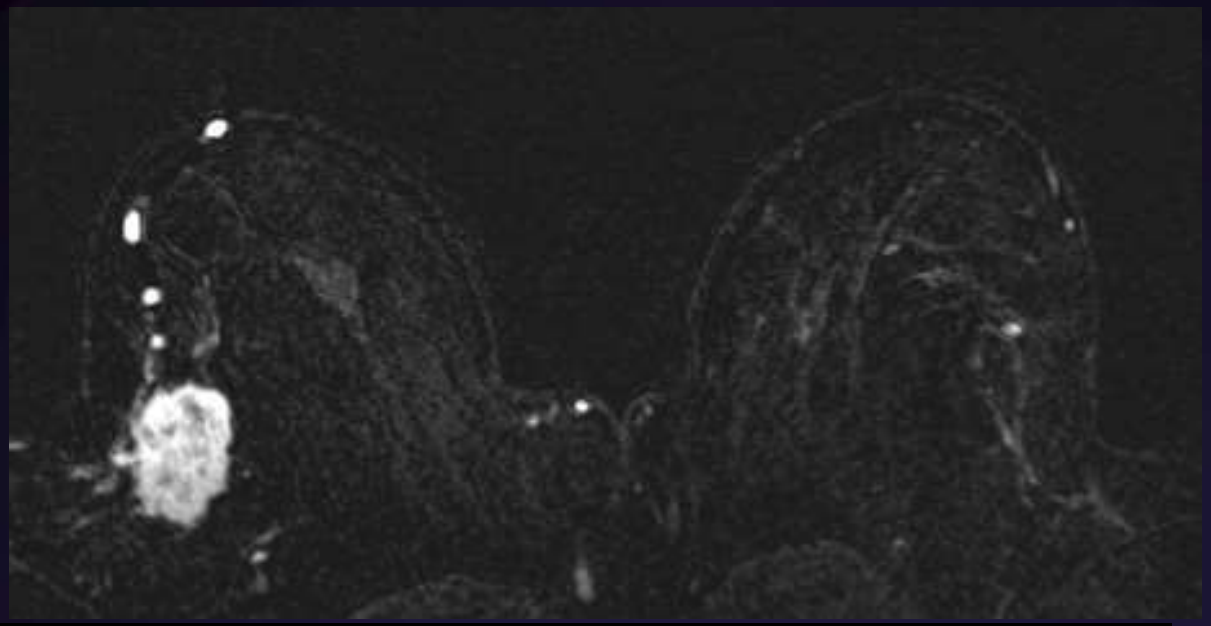

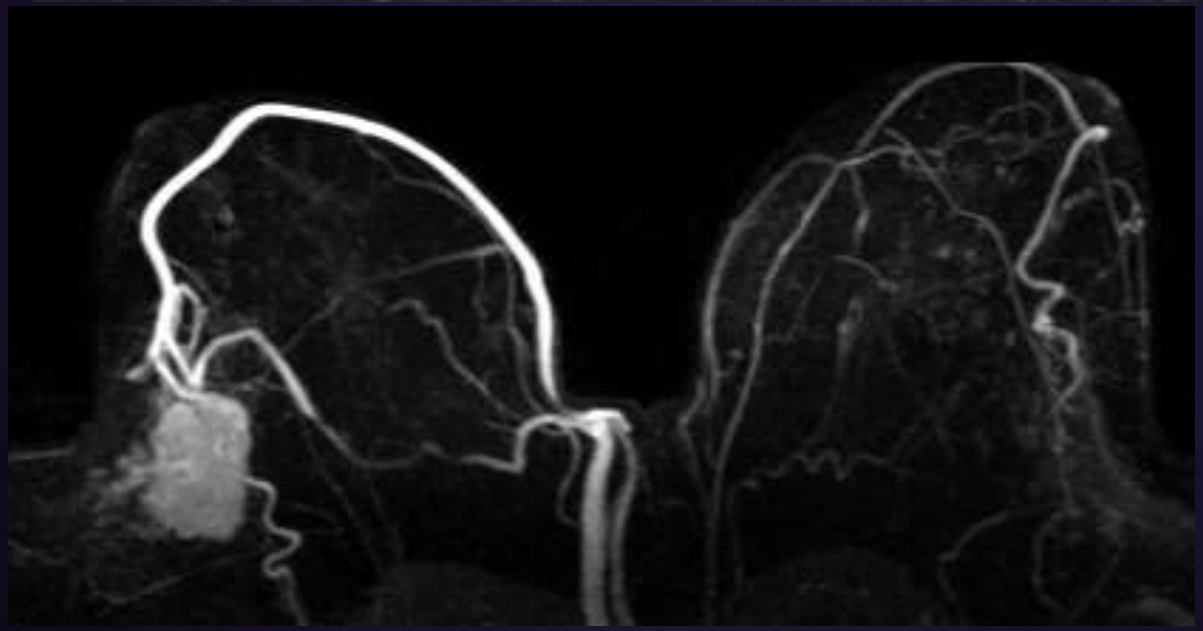

Avaliação pre-QT neoadjuvante de CDI. No QSE da MD, observa-se massa irregular, com realce heterogéneo e a curva era suspeita.

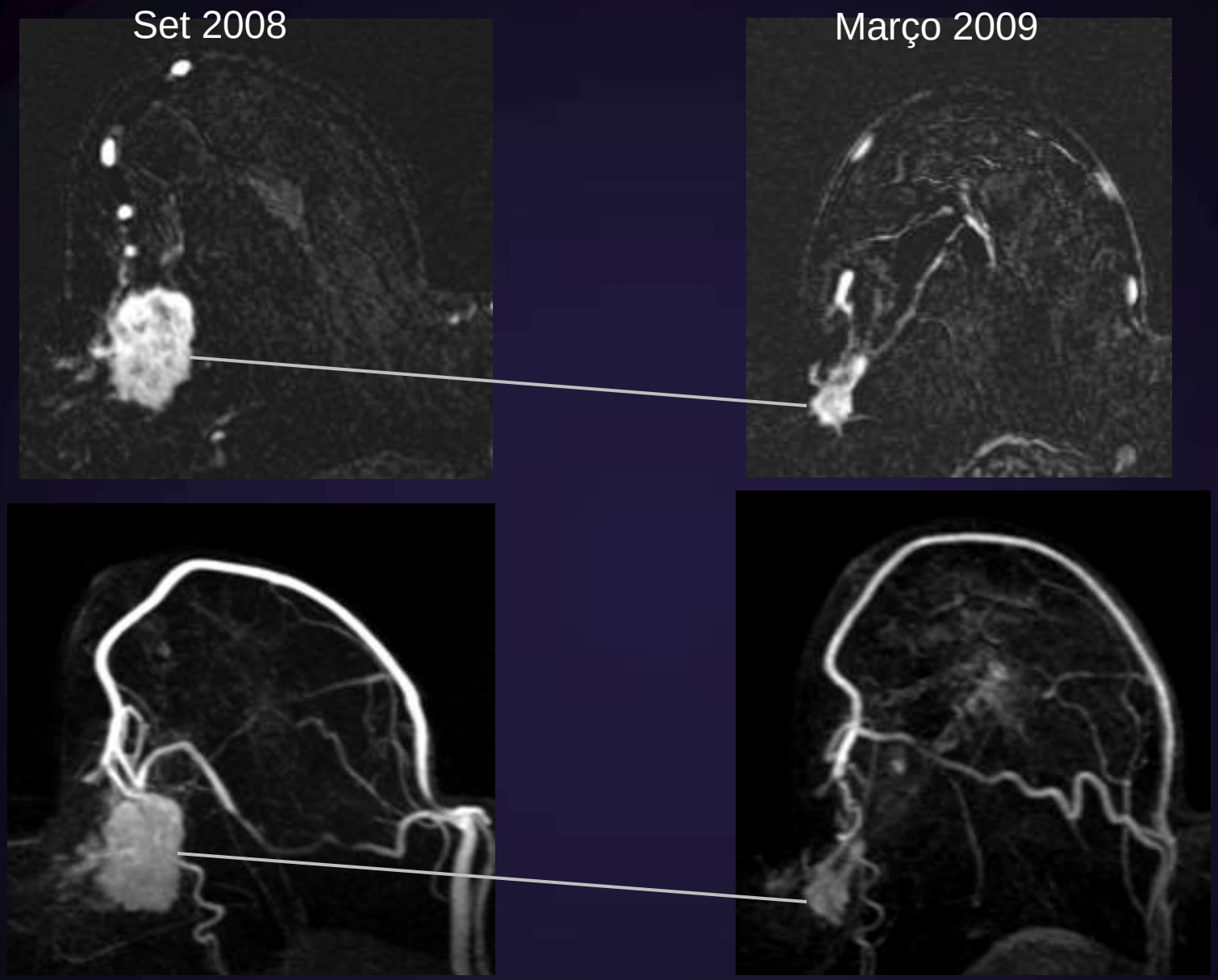


7 meses após o inicio da QT, observa-se redução significativa das dimensões do tumor, indicando resposta parcial à QT. Subsequentemente a doente foi submetida a tumorectomia.

# 4. RM em doentes com implantes mamários.

- Avaliar a integridade da cápsula do implante (sem necessidade de contraste)
  - Ruptura extra-capsular; ruptura incra-capsular e “gel-bleed”
- Vários protocolos
  - Se silicone, pode-se usar sequência “silicone-only” que utiliza supressão quimica selectiva da água associada a supressão de gordura com STIR.
- Delinear cancro da mama à volta ou atrás do implante (sobretudo se localização pré-peitoral).

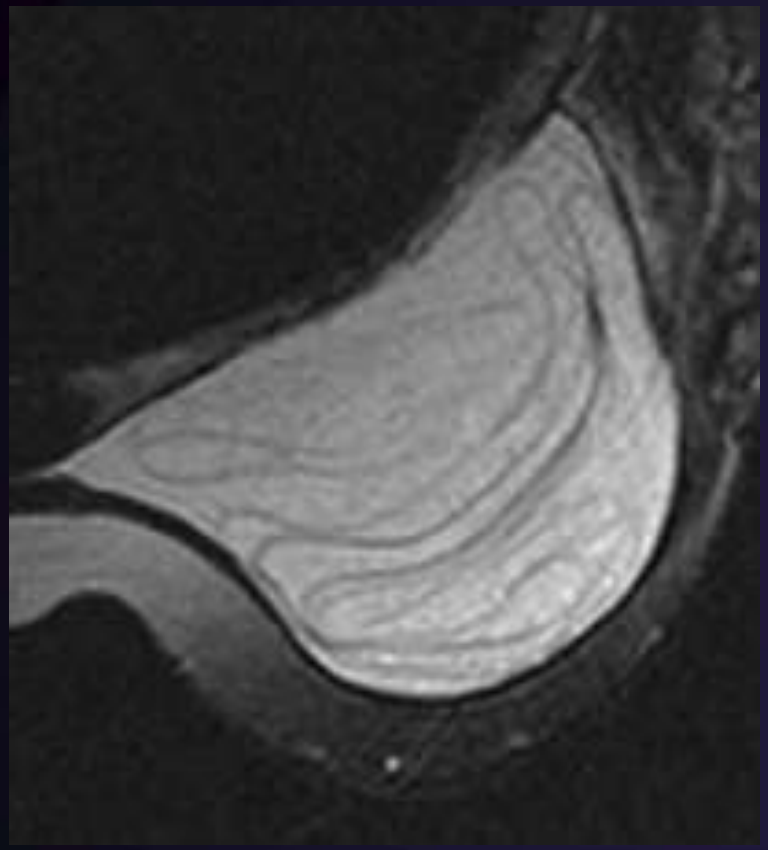

T2 com saturação de água. Ruptura intra-capsular. Múltiplas linhas curvilíneas hipointensas. (“linguine sign”).

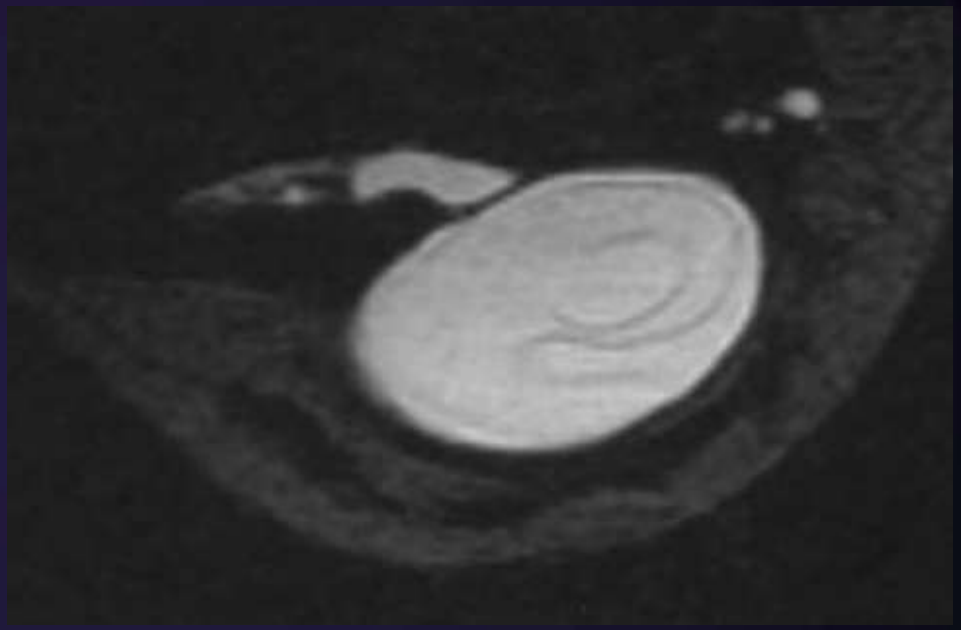

T2 (FSE), com supressão de água, mostra ruptura extra-capsular (extravasamento de silicone).

# 5. RM em ensaios clínicos.

- A eficácia de drogas novas é geralmente avaliada com parâmetros clínicos e/ou patológicos.
- Necessidade de arranjar um marcador alternativo não invasivo, que seja mais sensível e preciso que a avaliação clínica e menos traumático, mais disponível e representativo que a biópsia.
- Técnicas como a RM que fornecem informação funcional (curva cinética, perfusão, espectroscopia e difusão) e morfológica, poderão num futuro muito próximo, desempenhar um papel importante neste contexto.
- Técnicas de imagem molecular associadas à RM poderão permitir uma abordagem ainda mais dirigida, avaliando a resposta a nível celular.

# 6. Estadiamento de cancro da mama conhecido.

- De acordo com as guidelines europeias, pelo menos 80% dos tumores da mama diagnosticados de novo devem ser tratados com cirurgia conservadora mais RT.
- A cirurgia da mama é geralmente realizada com intenção curativa; daí a necessidade de delineação precisa da extensão da doença, para se obter margens limpas apenas com uma intervenção:
  - Identificação de focos adicionais (cancro da mama multifocal ou multicêntrico).
  - Presença de componente intraductal à volta de cancro invasivo.
  - Identificação de contra-indicações á cirurgia conservadora como infiltração da parede torácica ou da aréola.
  - Identificar cancro na mama oposta.

# 6. Estadiamento de cancro da mama conhecido.

- É consensual na literatura que a RM da mama é a técnica de imagem mais precisa para o estadiamento local do cancro da mama:
  - Melhor correlação com as dimensões
  - Lesões ocultas em 15-27% dos doentes
  - Lesão síncrone não suspeita na mama contra-lateral (valor preditivo negativo perto dos 100 %, pelo que se a RM é negativa não é preciso mastectomia contra-lateral).

# 6. Estadiamento de cancro da mama conhecido.

- Há ainda alguma resistência e cepticismo da comunidade oncológica no uso de RM para estadiamento pré-operatório.
- O motivo baseia-se na preocupação de que com a utilização de RM, a taxa de cirurgias conservadoras vai baixar e que mais mulheres serão tratadas com mastectomia, eliminando os avanças da cirurgia conservadora nas últimas décadas.
- Mas esta preocupação não é necessariamente verdadeira…

# 6. Estadiamento de cancro da mama conhecido.

- Os estudos prospectivos nos anos 70 e 80 demonstraram que a sobrevida das mulheres submetidas a cirurgia conservadora e a mastectomia era equivalente (estadiamento baseado apenas na mamografia). (?)
- Então não há necessidade de um melhor estadiamento local. (?)
- Tem sido sugerido que os cancros adicionais detectados na RM são biologicamente irrelevantes ou suficientemente tratados com RT. (?)
- Há pois o receio que RM leve ao sobrediagnóstico e ao sobretratamento cirurgico. (?)
- Conclusão: Evita-se a RM pré-operatória…

# 6. Estadiamento de cancro da mama conhecido.

- Na verdade hoje está demonstrado que os cancros adicionais detectados na RM são pelo menos tão agressivos biologicamente como a lesão index.
- É muito discutível que a sobrevida seja a mesma nas mulheres submetidas a tumorectomia e mastectomia.
- Pois se é indiscutível que há maior número de recidiva nas mulheres submetidas a tumorectomia, e a recidiva local influencia a sobrevida, então a sobrevida não pode ser a mesma nos dois grupos…

# 6. Estadiamento de cancro da mama conhecido.

Fischer U, Zachariae O, Baum F, von Heyden D, Funke M, Liersch T. The influence of preoperative MRI of the breasts on recurrence rate in patients with breast cancer. Eur Radiol 2004;14:1725–1731.

- Este estudo retrospectivo sugere que o estadiamento pré-operatório por RM ajuda a reduzir a incidência de recidiva local.
- Se reduz a incidência de recidiva local é de esperar que haja impacto na sobrevida.
- Estudos randomizados que comparem o "outcome" de doentes com e sem RM pré-operatória não estão disponíveis (*).

# E quanto ao sobretratamento cirurgico???

- Classicamente a presença de cancro da mama multicêntrico é indicação formal para mastectomia.
- Mas esta guideline foi criada numa época em que apenas existia a mamografia.
- Usar esta regra para recomendar mastectomia em todas as doentes com pequenos focos multi-cêntricos detectados apenas na RM, constitui uma cópia ilegítima da guideline antiga a uma nova situação e é provavelmente errado.

# E quanto ao sobretratamento cirurgico???

- Como evitar mastecomias desnecessárias e ao mesmo tempo reduzir a taxa de recidiva por cancro residual multicêntrico?
  - Oferecer tumorectomia adicional para pequenos focos multicêntricos, se possivel tecnicamente.
  - Lesões muito pequenas (< 5mm) podem ser deixadas, tratadas com RT e vigiadas.
- Estas abordagens são com certeza mais segura do que se faz frequentemente hoje: Ignorar a presença de doença residual, não oferecendo RM para estadiamento pré-operatório.

# 6. Estadiamento de cancro da mama conhecido.

- É ainda argumentado que é pouco viável em termos económicos oferecer RM a todas as mulheres com cancro da mama.
- Mas ao mesmo tempo a RM é oferecido rotineiramente a doentes com dor lombar ou cefaleias, em que a RM raramente (0,4 a 2 %) influencia a abordagem terapêutica.
- Por outro lado espera-se que RM pré-operatória no cancro da mama tenha um efeito na abordagem terapêutica em cerca de 15-27 % dos casos.
- Com o surgimento de terapêuticas mais focalizadas (ablação por RF; radiação intra-operatória), a RM terá um papel ainda mais importante no mapeamento da extensão local da doença.

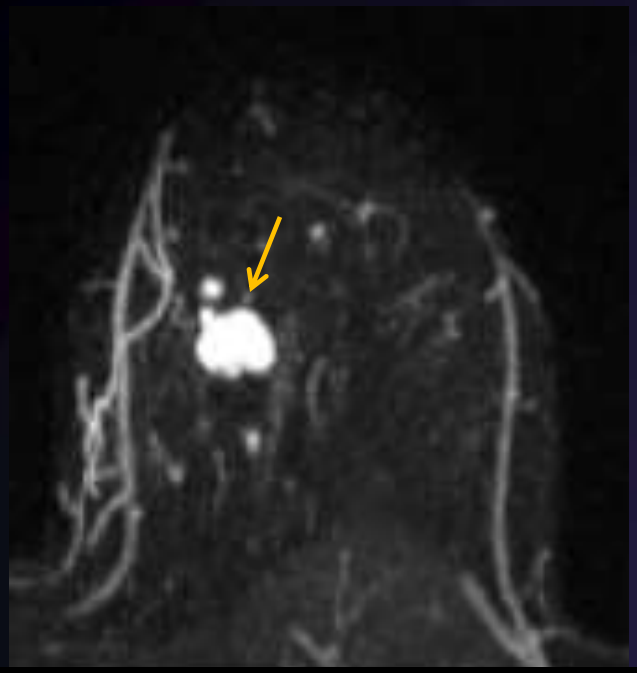

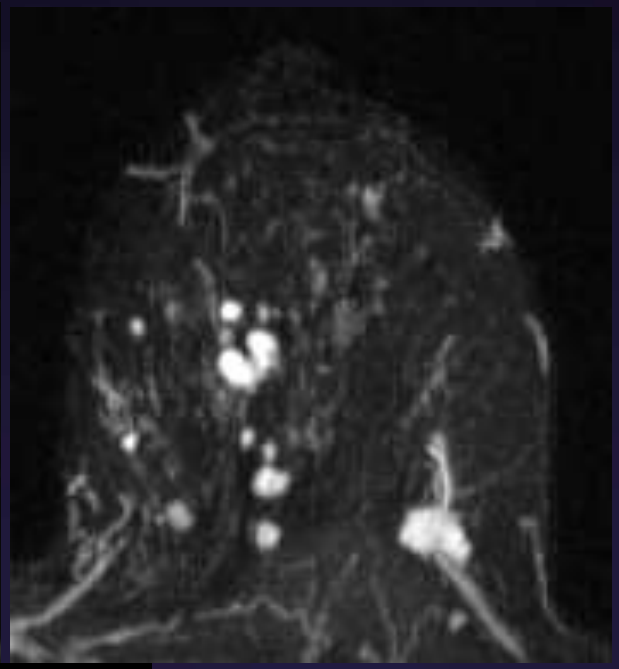

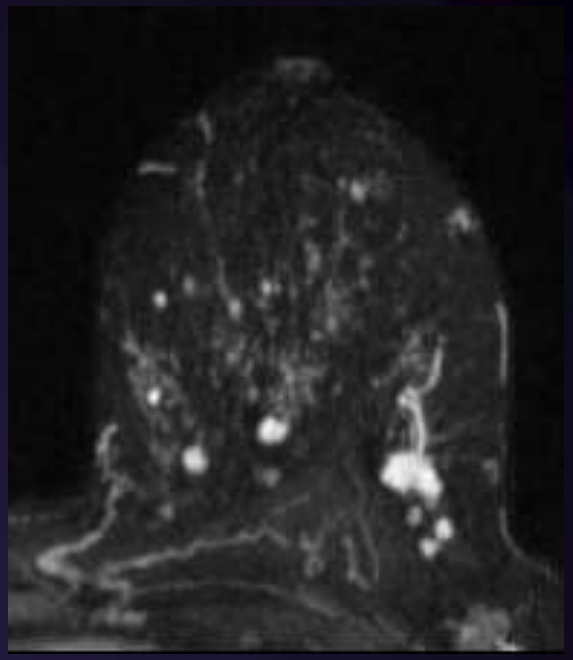

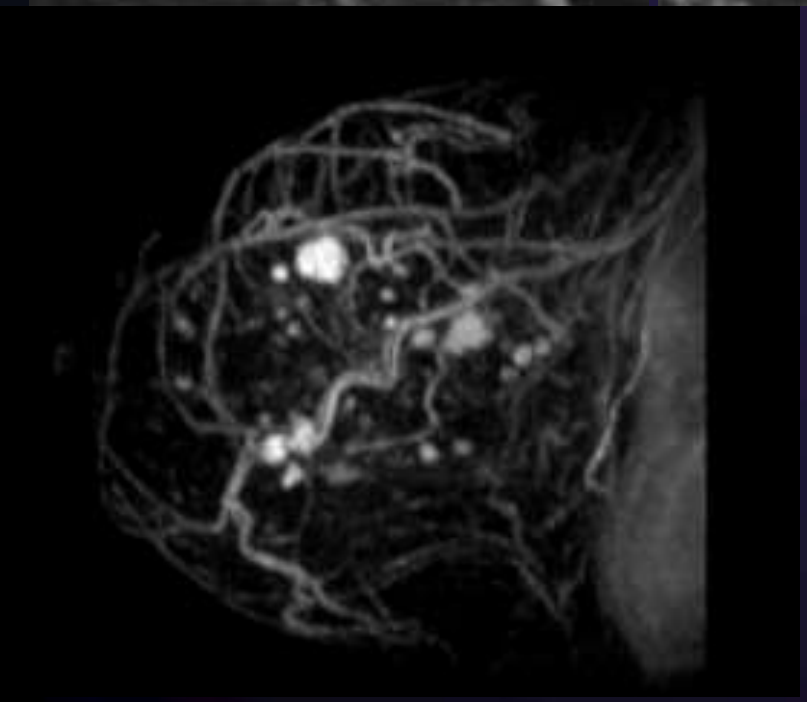

Estadiamente de carcinoma lobular invasivo. Lesão única (QSI) na radiologia convencional. A RM mostra nódulo de maiores dimensões no QSI (seta). Observa-se ainda múltiplos nódulos e micro-nódulos dispersos por todos os quadrantes da ME. As curvas de realce dos diversos nódulos foram todas suspeitas e igual ao do nódulo de maiores dimensões. Conclui-se por carcinoma lobular invasivo multicêntrico. A doente fez mastectomia total.

**Diagnóstico Histopatológico**

Carcinoma lobular invasivo pleomórfico multifocal, cujos três maiores focos se localizam ao QSE, UQS e QSI, respectivamente com 14mm, 12mm e 12mm, distando no mínimo 3mm da margem profunda afectando de forma difusa toda a mama e acompanhando-se de lesões exuberantes de carcinoma lobular in situ e ductal in situ / G3, com distância mínima às margens profunda e superior de 2mm.

Score de Bloom (3+3+3)= 9 / G3.

Dez gânglios linfáticos axilares esquerdos, um deles revelando raras células tumorais isoladas na imunomarcação com MNF116.

pTNM - T1c (m) N0 (itc-ih) Mx

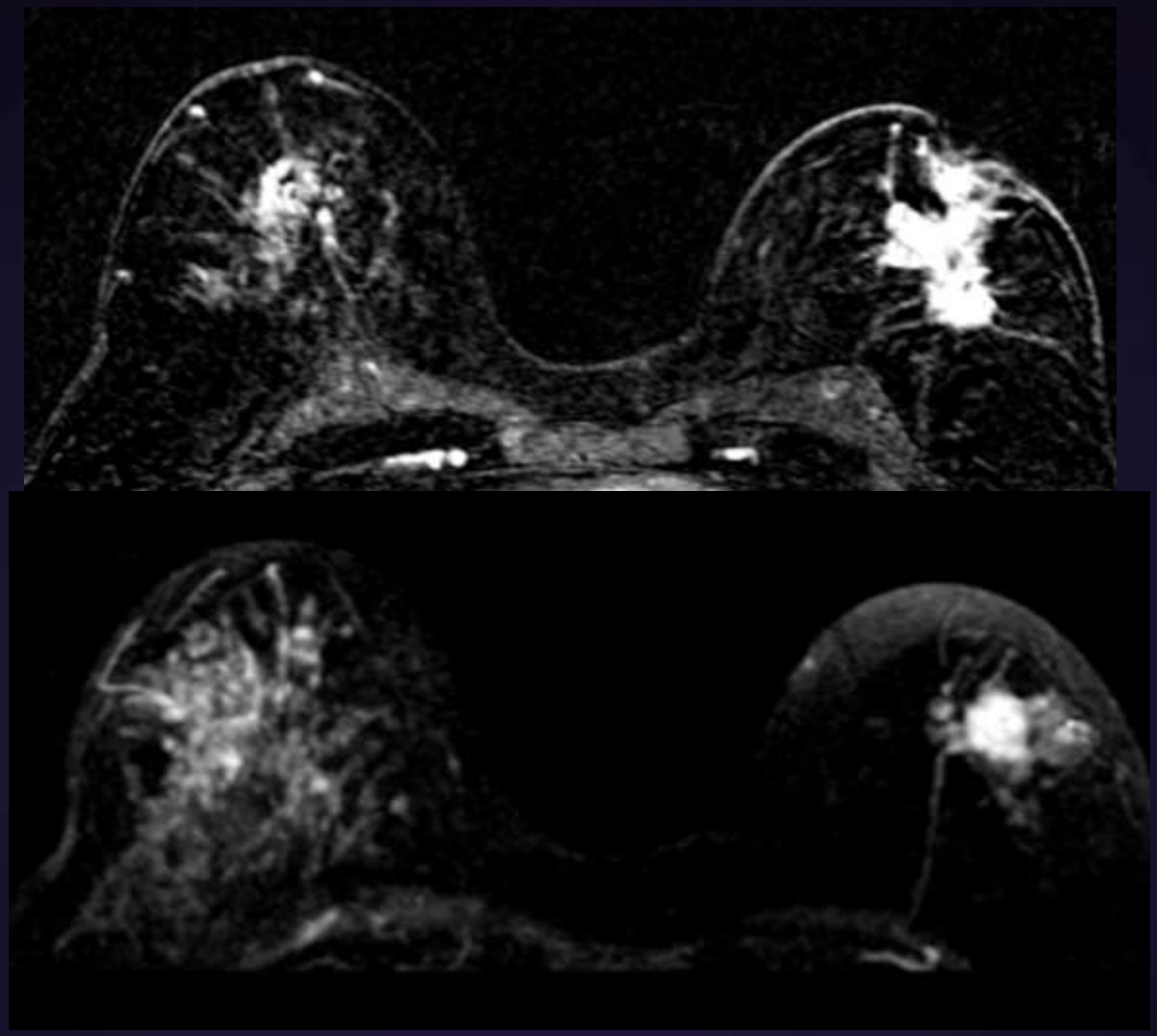

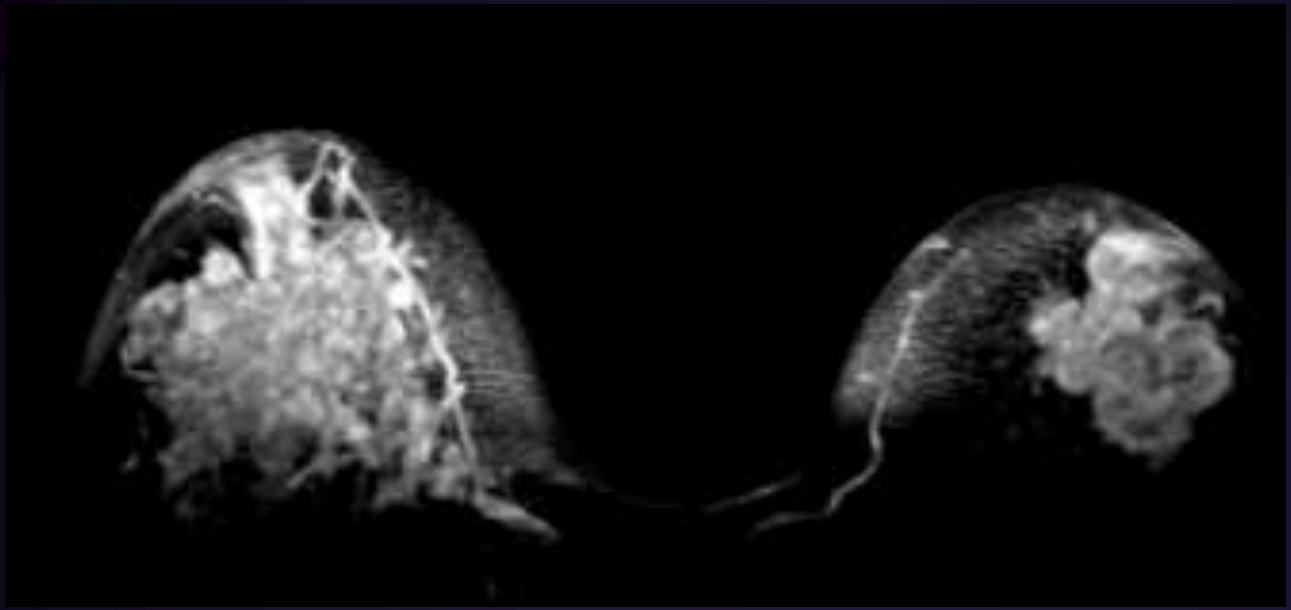

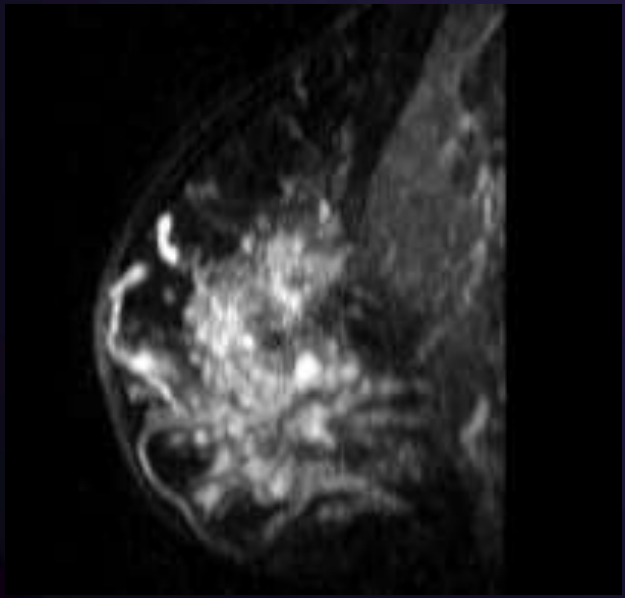

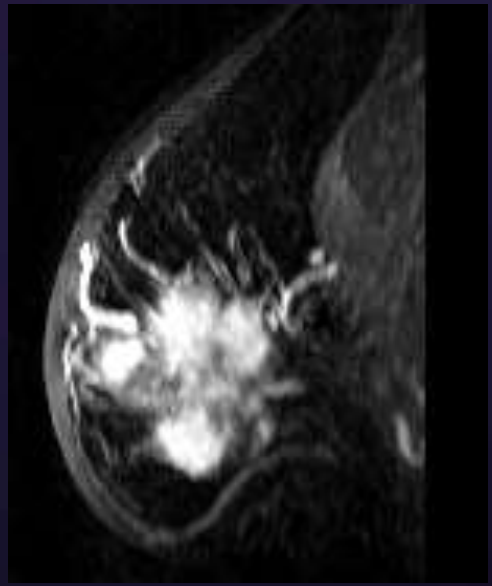

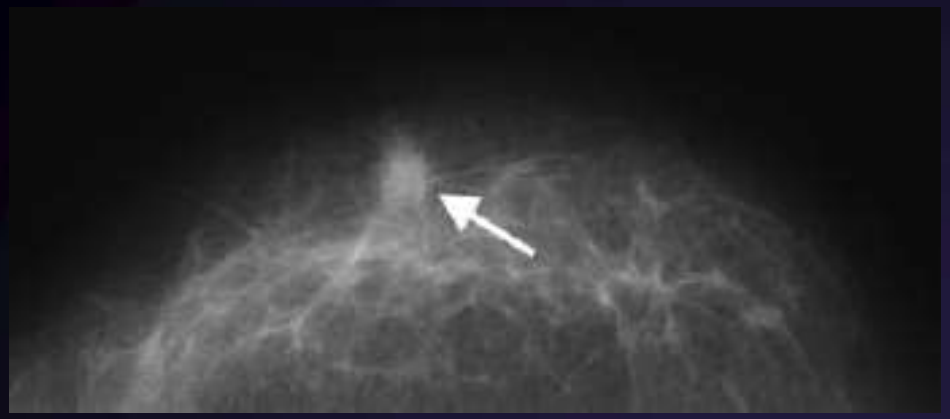

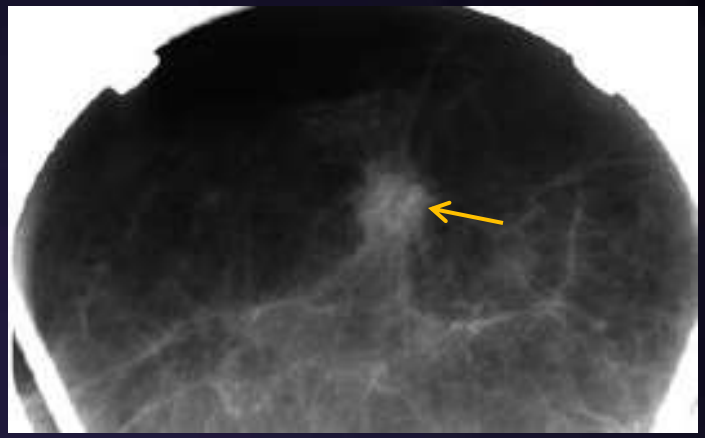

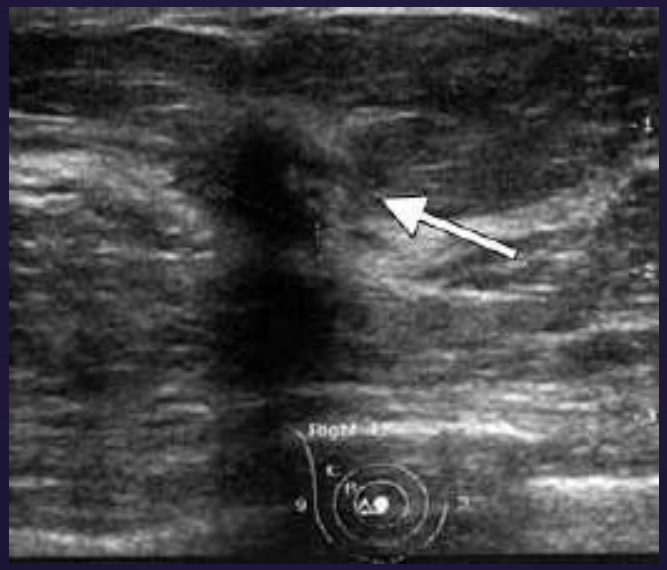

Mulher de 45 anos com mastectomia esquerda por cancro da mama 5 anos antes. Mamografia (CC e magnificação) da mama direita, mostra massa na união dos QI de características suspeitas. Ecografia confirma a presença do tumor, mas não mostra focos adicionais.

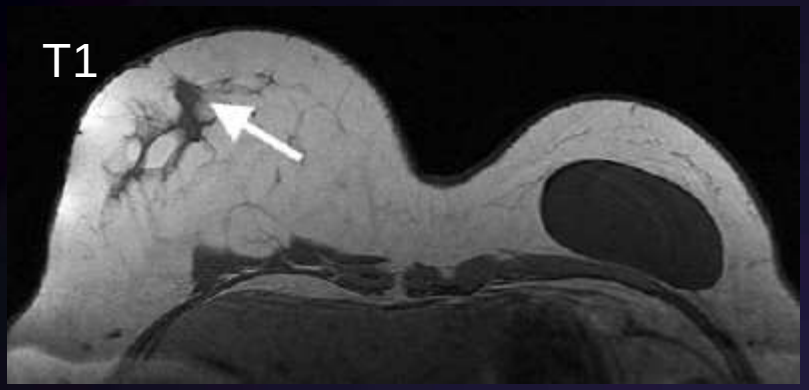


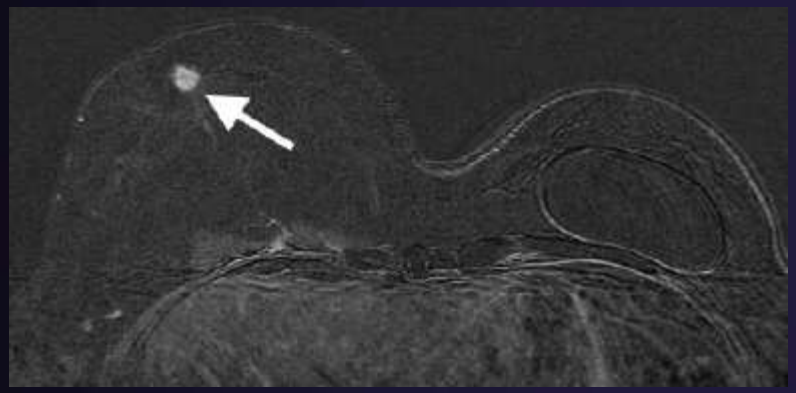

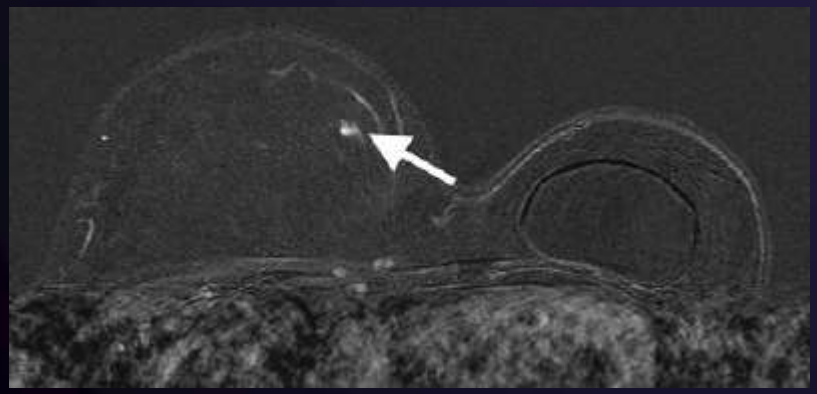

A RM mostra a lesão na união dos quadrantes inferiores e outro foco adicional no quadrante supero-interno, cuja biópsia guiada por RM confirmou tratar-se de neoplasia. A doente foi submetida a mastectomia.

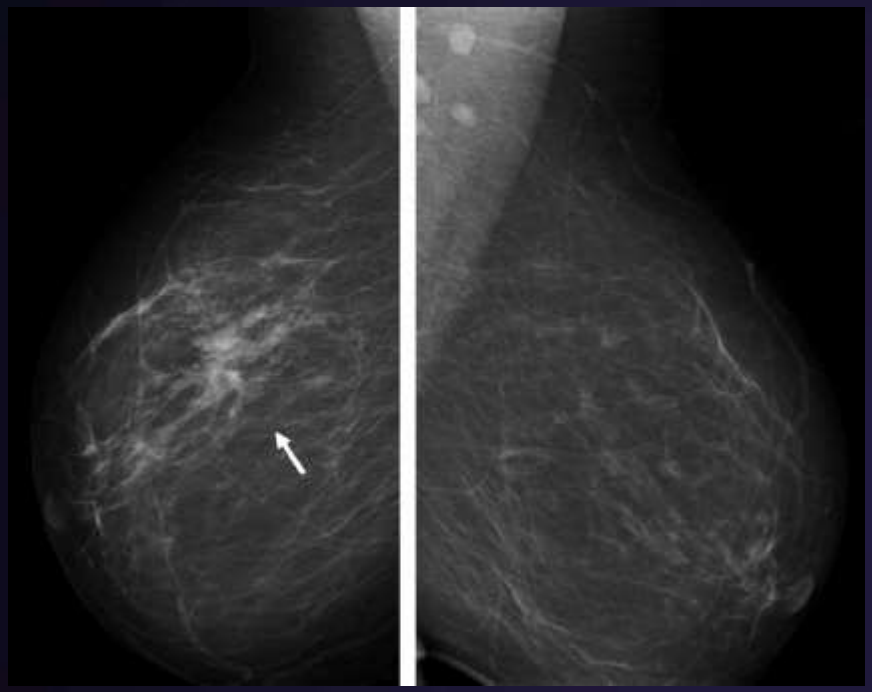

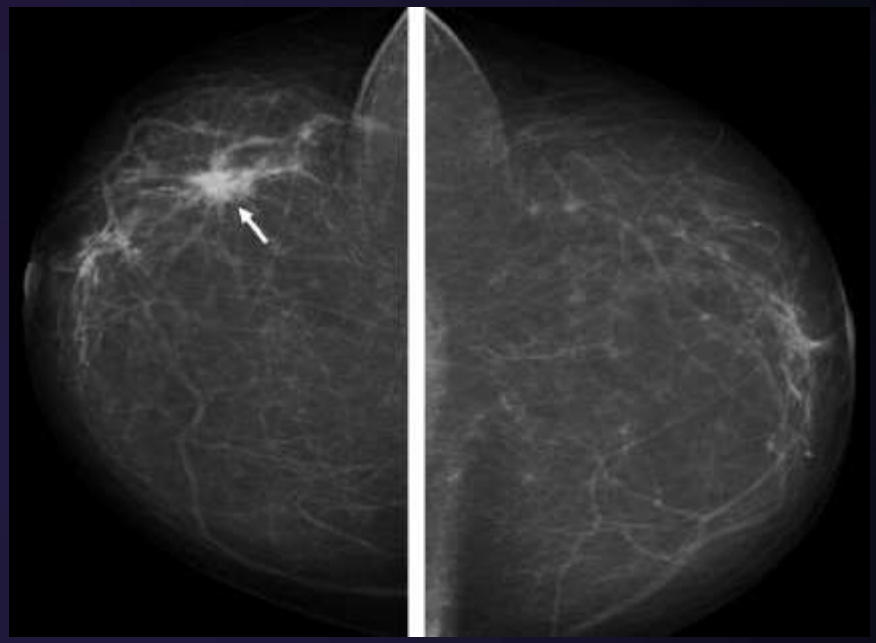

Massa no QSE da mama direita. Mamografia da mama esquerda sem alterações, assim como a ecografia. Biópsia mostrou cancro lobular invasivo na mama direita.

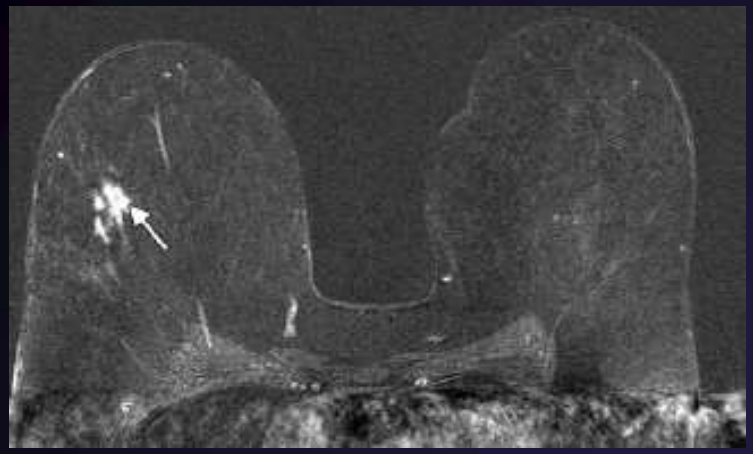

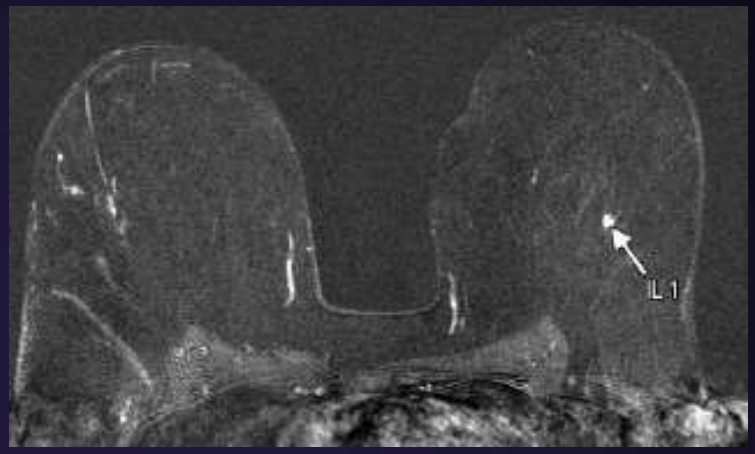


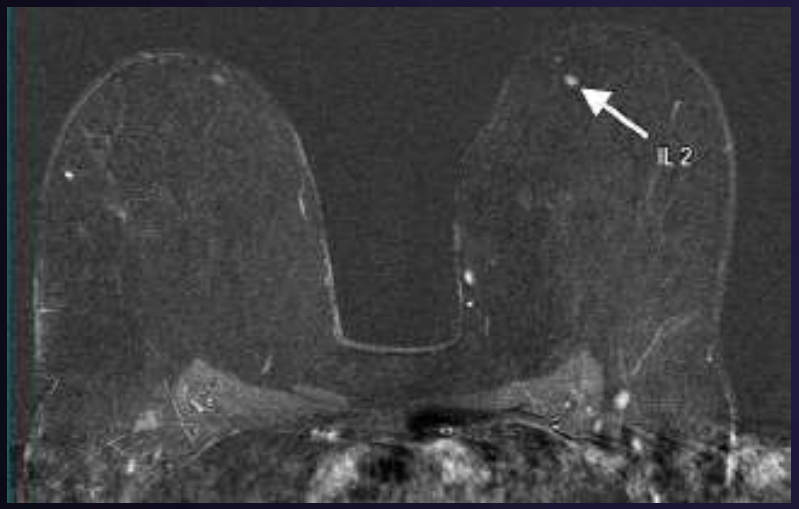

RM estadiamento. Cancro conhecido na mama direita e dois pequenos focos com realce na mama contra-lateral (3 e 4 mm). Ecografia 2º look, demonstrou uma das lesões, cuja biópsia demonstrou cancro lobular invasivo.

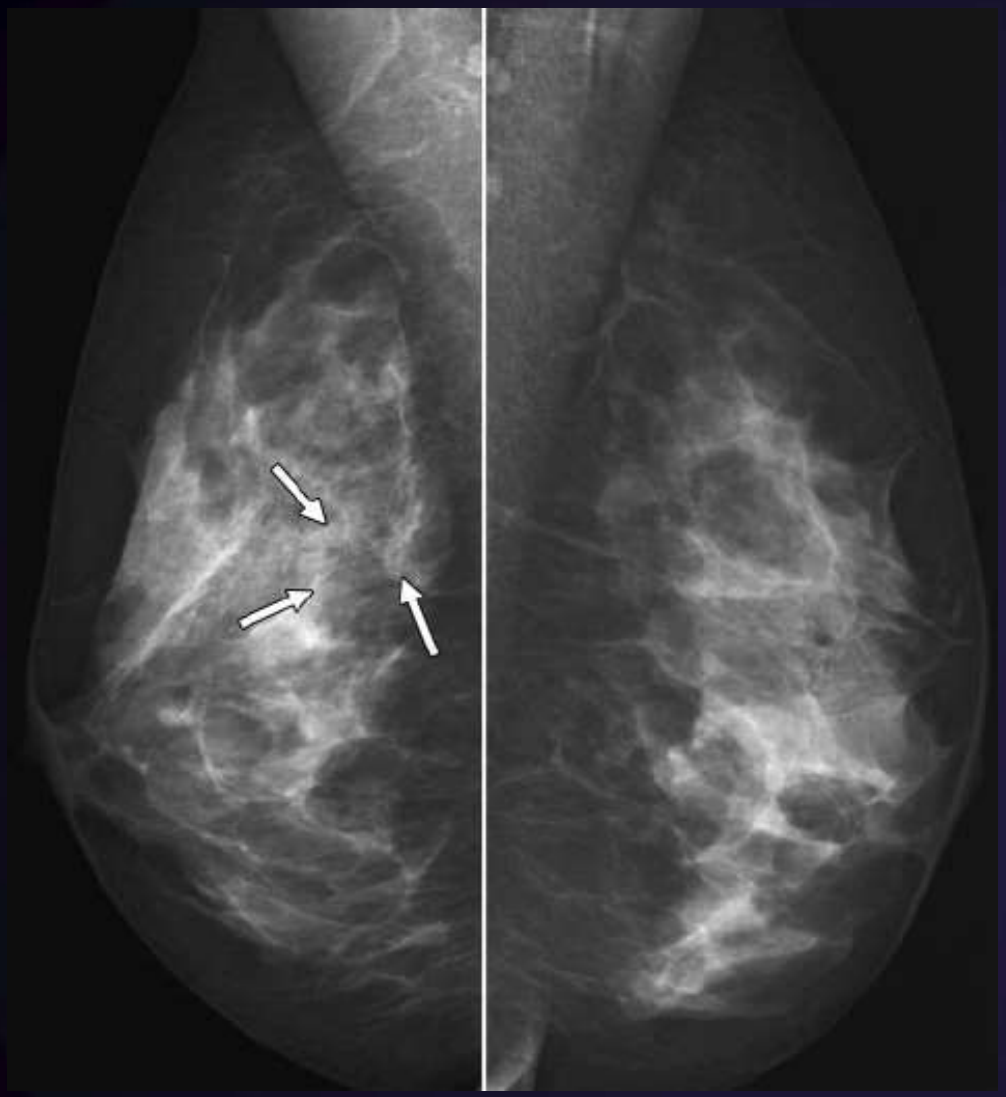

Mamografia mostra agrupamento de micro-calcificações (setas) em localização pré-peitoral cuja biópsia demonstrou CDIS. Ecografia foi normal.

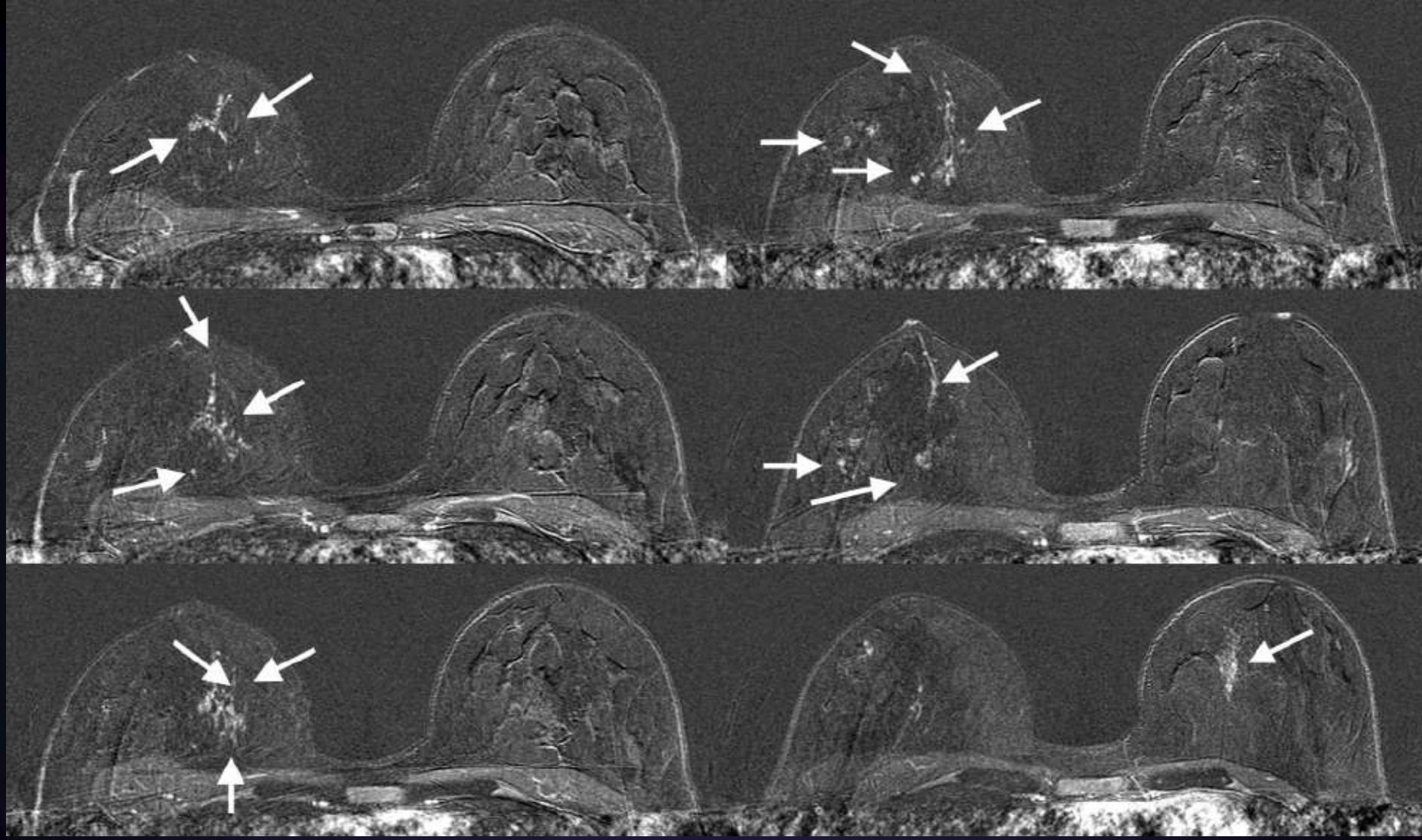

RM de estadiamento mostra área de realce de praticamente todo o QSI com extensão em direcção ao mamilo, área de realce no QSE e ainda área de realce na mama contra-lateral. O estudo histológico demonstrou CDIS de alto grau em ambas as mamas. A extensão da doença justificou a realização de mastectomia direita e tumorectomia à esquerda.

# 7. RM para estadiamento de adenopatias axilares.

- A avaliação dos gânglios axilares é importante para o prognóstico e guiar a terapêutica.
- Hoje faz-se colheita do gânglio sentinela, que é aceitável na grande maioria dos doentes.
- Nenhum método de imagem (incluindo a RM, com 83 % de sensibilidade máxima reportada na literatura) é tão eficaz como o gânglio sentinela.

# 8.A. Rastreio de mulheres com elevado risco de cancro da mama

- Aumento do risco de cancro da mama pode ser atribuido a:
  - História pessoal de cancro da mama.
  - Biópsia "borderline": cicatriz radial, carcinoma lobular in situ ou hiperplasia ductal atípica
  - RT do mediastino para doença de Hodgkin
  - História familiar de cancro da mama e/ou ovário
- Nestes subgrupos a RM é util para detectar cancro da mama oculto na mamografia e US.

# Rastreio de mulheres com elevado risco de cancro da mama

- Mutação dos genes BRCA 1 e BRCA 2 são responsáveis por cerca de 50% dos cancros familiares.
- Se uma mulher tem resultados negativos para as mutações BRCA, mas tem uma história familiar pesada, continua em risco para desenvolver cancro familiar não associado ao BRCA.
- Portadoras da mutação BRCA têm um risco de desenvolver cancro da mama de 60-80% e cancro do ovário de cerca de 40%.

# Rastreio de mulheres com elevado risco de cancro da mama

- Prevenção primária consiste em mastectomia preventiva e anexectomia (reduz risco de cancro da mama em 30%).
- A maior parte das guidelines recomenda vigilância intensificada (prevenção secundária) como alternativa à mastectomia.
- O rastreio do cancro da mama hereditário ou familiar é dificil…

# Rastreio de mulheres com elevado risco de cancro da mama

- O rastreio deve começar pelo menos aos 30, uma idade em que a densidade mamográfica é elevada.
- Cancros da mama associados ao BRCA1 tendem a ter caracteristicas morfológicas benignas e só raramente têm calcificações.
- Tendência a exibir comportamente biológico agressivo (alto grau, receptores negativos), o que implica intervalos de rastreio mais curtos.

# Rastreio de mulheres com elevado risco de cancro da mama

- A taxa de sucesso da mamografia no rastreio destes tumores tem sido baixa, com elevada percentagem de cancros (43 a 60%) diagnosticados entre os intervalos do rastreio.
- A literatura é concordante que a introdução da RM nos programas de vigilância leva a uma melhoria significativa do diagnóstico precoce deste tipo de tumores.

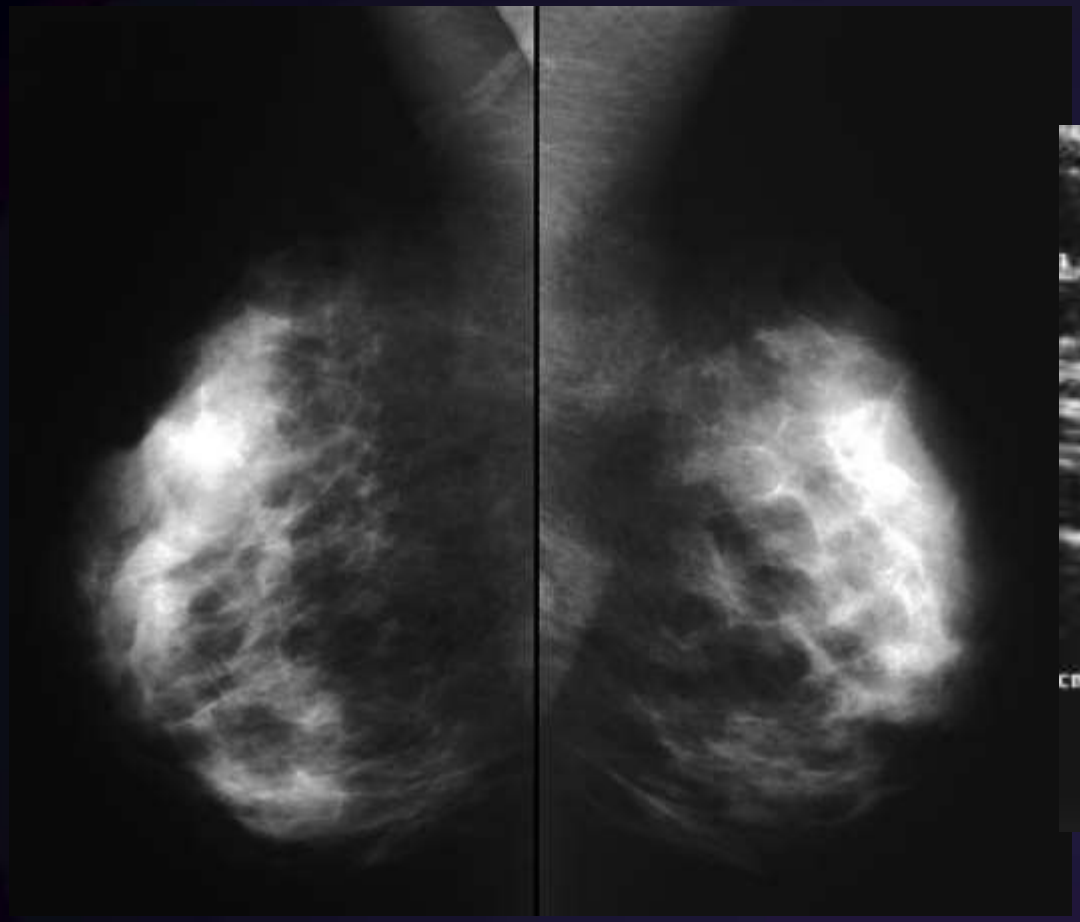

Rastreio de mulher de 38 anos com elevado risco de cancro da mama (forte história familiar, sem mutação BRCA). Mamografia sem alterações relevantes. Ecografia mostra dois nódulos hipoecogénicos, com reforço posterior, interpretados como quistos (BI-RADS 2).

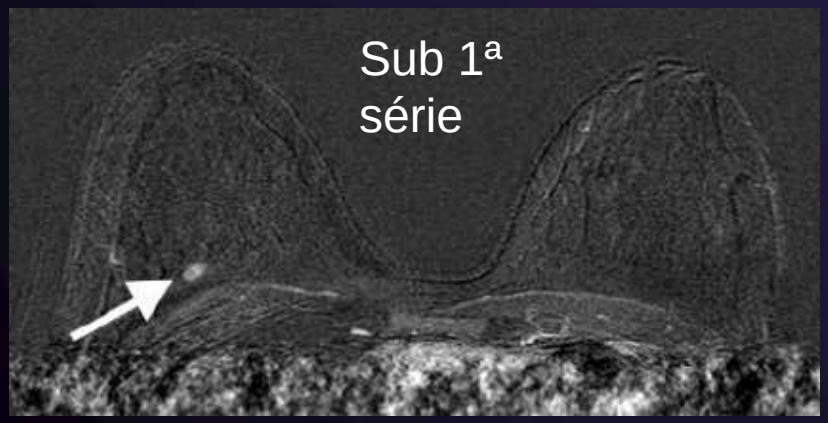


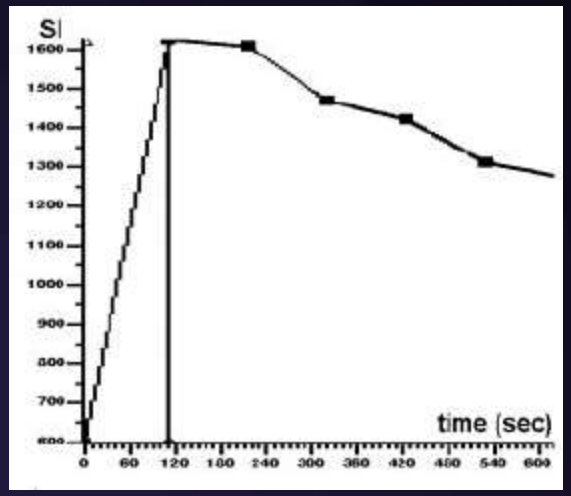


Lesão ovalada, de contornos regulares e realce interno homogéneo, consistente com fibroadenoma. Contudo a curva de realce mostra forte lavagem (assim como a comparação entre 1ª e 2ª série). Lesão categorizada como BI-RADS 4, e biópsia foi recomendada – cancro ductal invasivo.

# 8.B. Rastreio de mulheres com risco médio de cancro de mama

- A sensibilidade da mamografia em mulheres com menos de 50 anos, mulheres pré-menopausa e em mulheres com mamas densas é relativamente baixa – 42 a 58 %.
- Embora não hajam estudos dirigidos, é de esperar, que RM tenha uma maior sensibilidade no diagnóstico precoce de cancro da mama (tal como nas doentes de elevado risco).
- A RM continua a ser um exame caro e pouco disponível para rastreio na população com risco médio.
- Ainda assim pode ser realizado a pedido da mulher e após esclarecimento das vantagens e desvantages.

# CASO PROBLEMA

Doente 56 anos, com carcinoma da mama localmente avançado na mama esquerda.

Estudo radiológico convencional (MG + US) da mama direita foi normal.

PET demonstrou área suspeita para carcinoma na mama direita.

Exame ??????

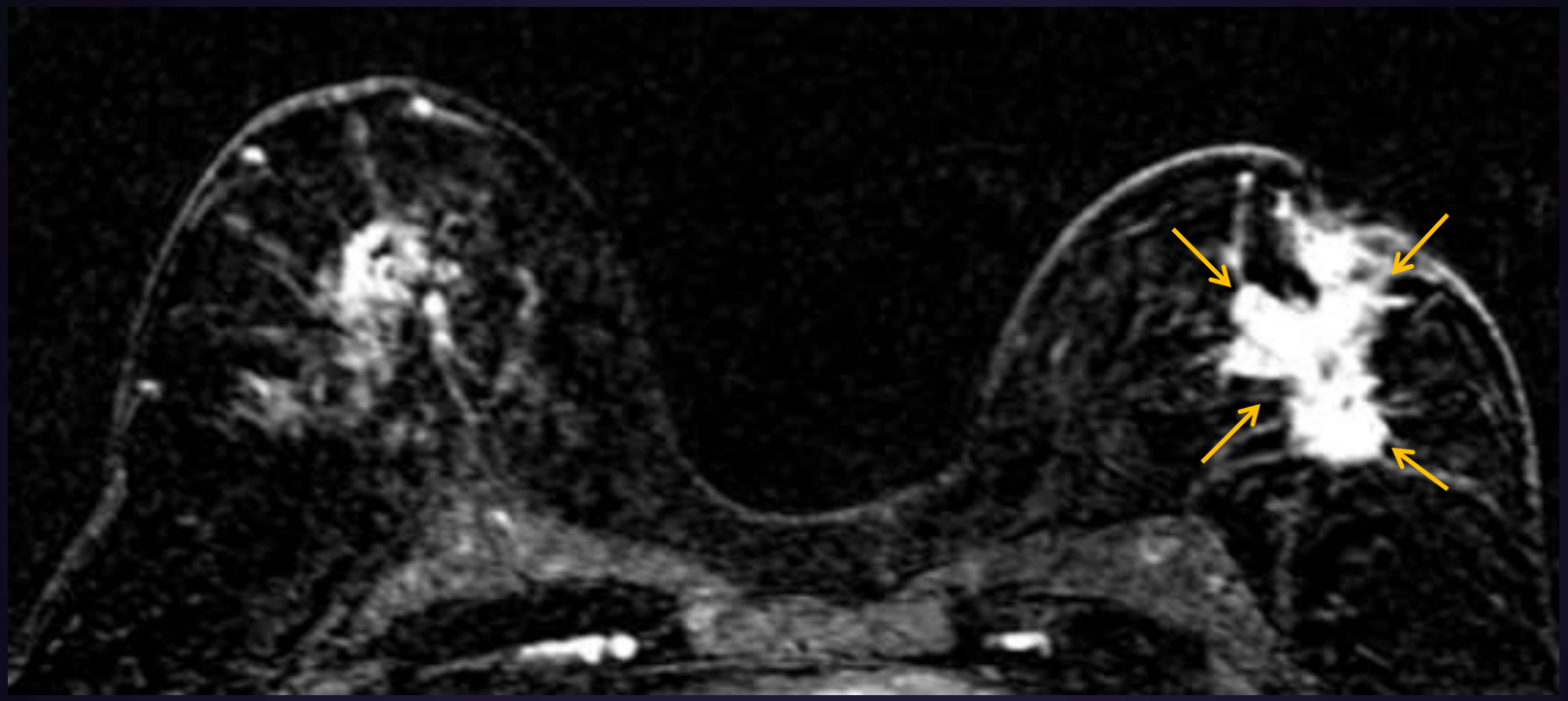

Massa irregular em localização central da mama esquerda, com realce intenso, que condiciona invasão do mamilo assim como retracção deste, em relação com o carcinoma da ME localmente avançado já conhecido. A curva de realce era em planalto.

# MAMA DIREITA

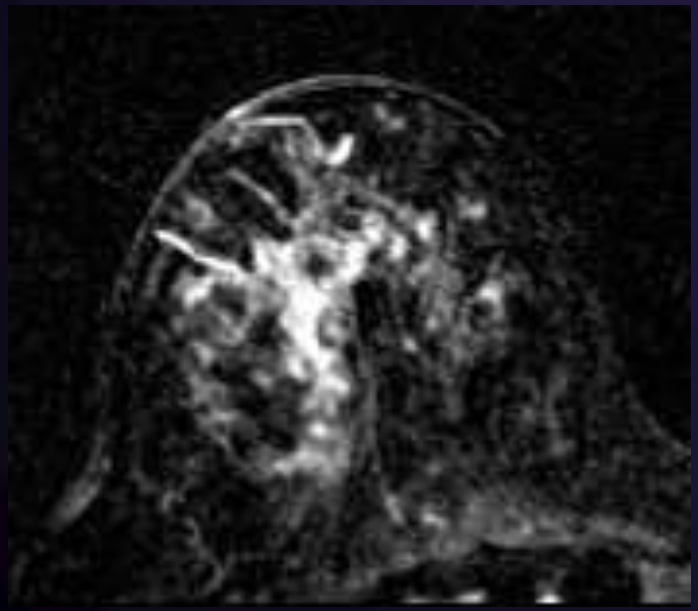

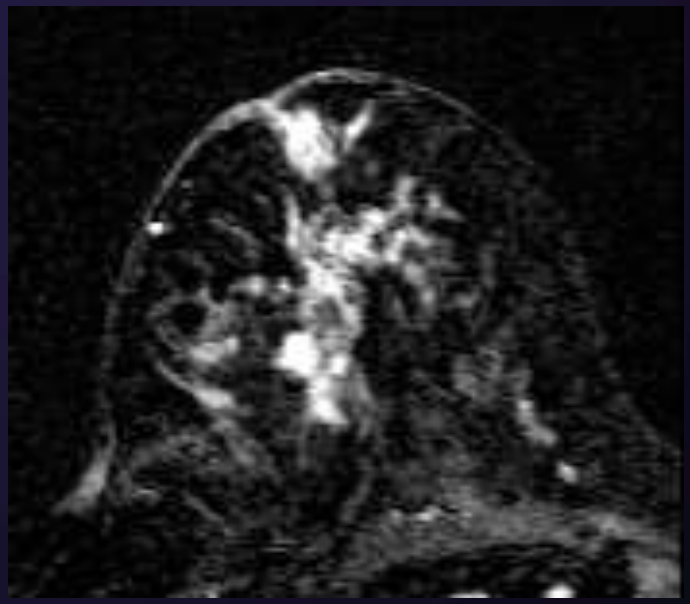

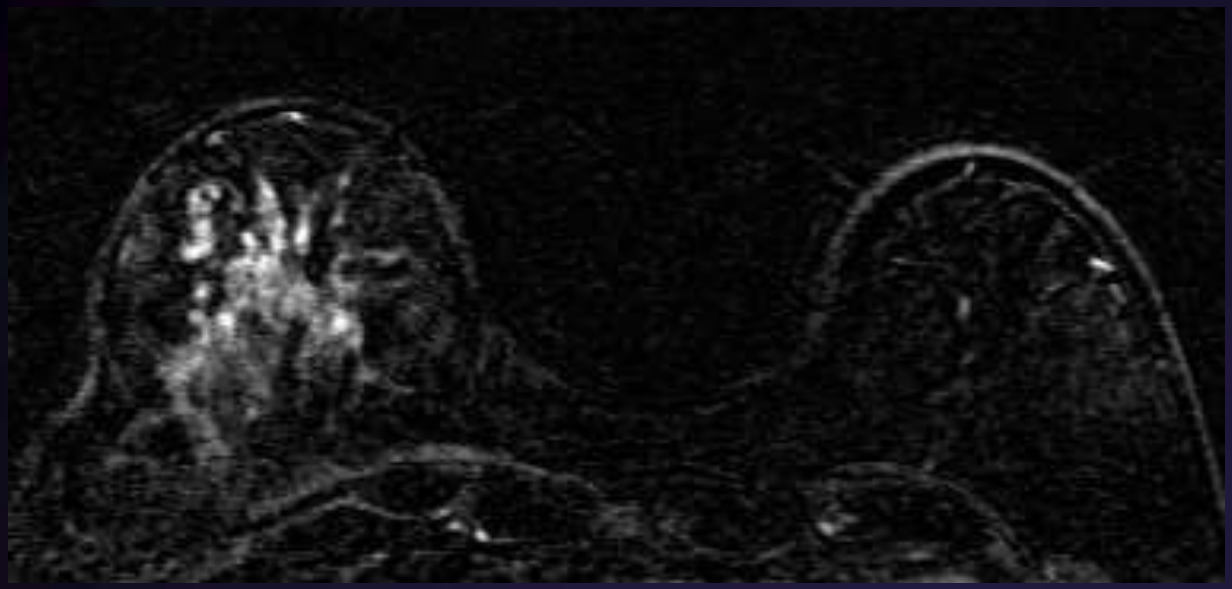

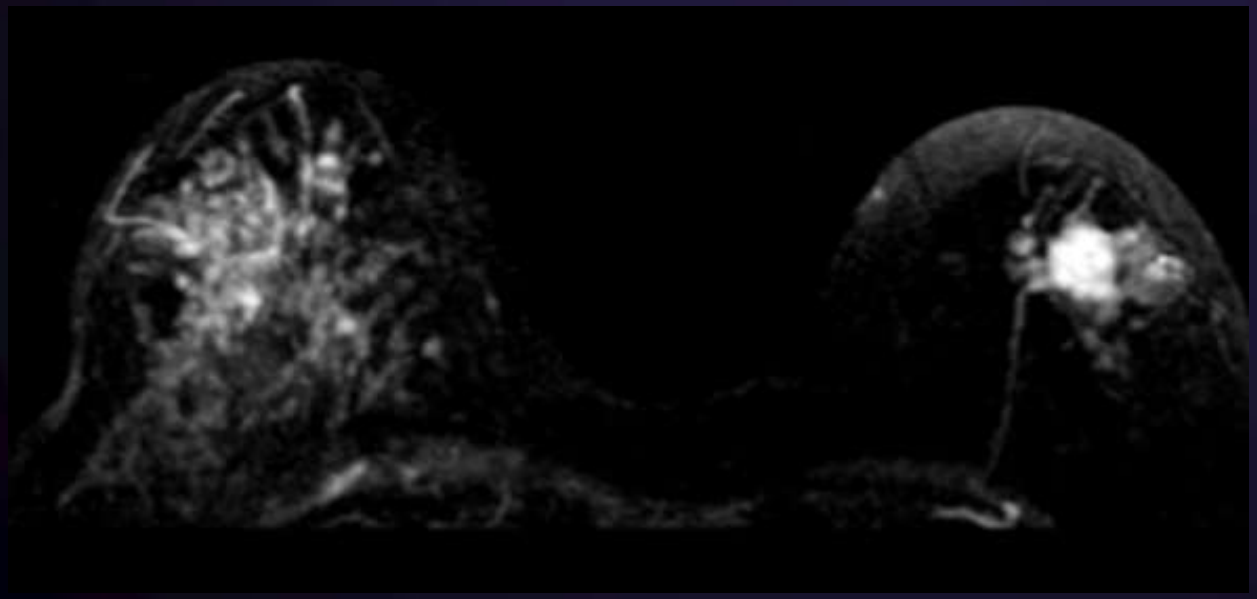

Realce difuso de toda a mama direita, não se objectivando a presença de nódulos…

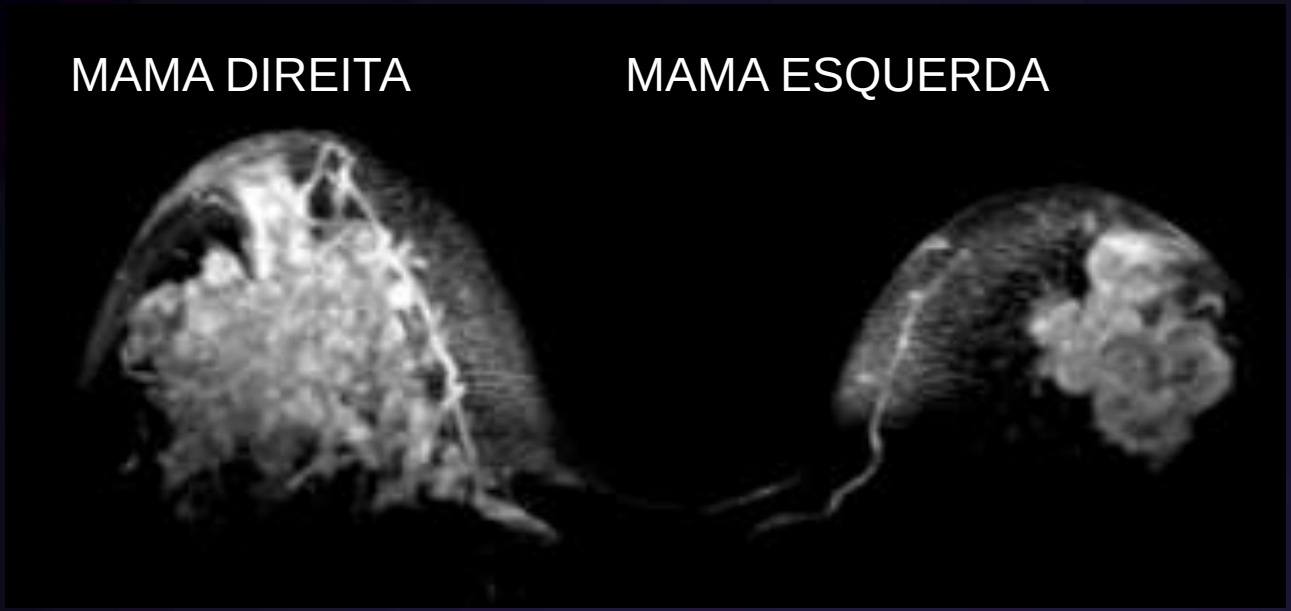


E AGORA??

Há ou não neoplasia na mama direita???

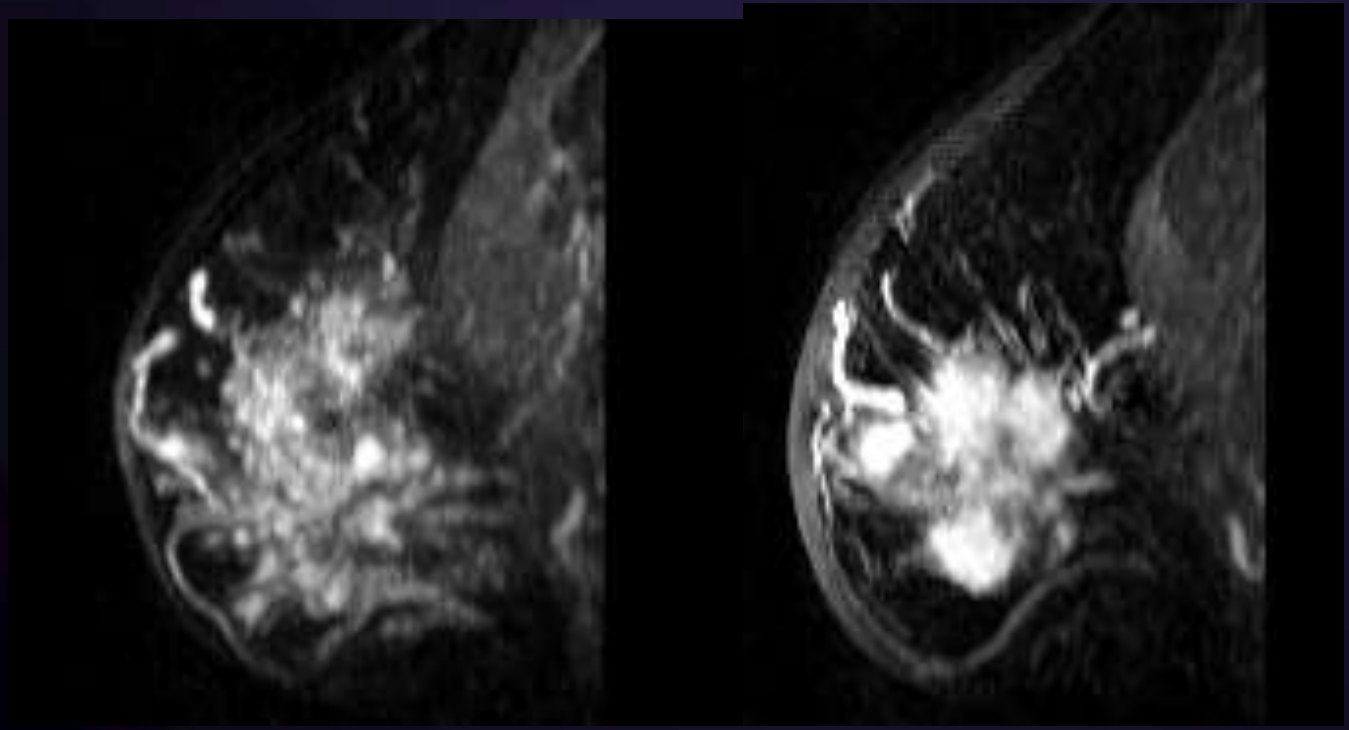

Ou trata-se apenas de realce difuso do tecido fibro-glandular??

Curvas de realce?

**Relatório Microscópico**

NEOPLASIA DA MAMA DIREITA - Após cortes seriados com mapeamento, identifica-se carcinoma ductal in situ que afecta de forma difusa toda a mama, com lesões mais exuberantes no quadrante superior externo, estendendo-se desde a interface com o tecido celular sub-cutâneo até 0,3cm da margem profunda. Apresenta dimensão estimada de pelo menos 10cm, estendendo-se também até galactóforos primários e focalmente a 0,1cm da margem inferior. A lesão apresenta um padrão de crescimento difuso, não tumoriforme, por vezes com ductos afectados amplamente espaçados entre si. Mostra padrão cribriforme identificando-se também projecções endoluminais com padrão papilar, sendo o citoplasma eosinófilo finamente granular, amplo e núcleos com pleomorfismo moderado, por vezes vacuolizado, contendo nucléolo eosinófilo. Lúmen com material necrótico, por vezes com calcificações. Restante tecido mamário com lesões de adenose, por vezes cancerizada. Não se identificam focos de invasão do estroma.

**Diagnóstico Histopatológico**

Carcinoma ductal in situ extenso da mama direita com pelo menos 10cm, ocupando toda a mama, com padrão cribriforme e papilar, do tipo apócrino e com Grau II citonuclear. Distância à margem lateral inferior de 0,1cm. O tumor está amplamente viável, não evidenciando regressão pós quimio.

# IDEIAS CHAVE

- A imagem por RM providencia informação tecidual com imagem seccional de alta resolução espacial, informação funcional (perfusão) e tempos de relaxamento T1 e T2 dos tecidos, dados que podem ser usados no diagnóstico de cancro da mama e diagnóstico diferencial das lesões que realçam.
- Protocolos devem permitir a análise de toda esta informação: Tal como os estudos de angio-RM com contraste, os protocolos devem estabelecer um equilibrio entre necessidades divergentes de elevada resolução temporal (velocidade de aquisição) e elevada resolução espacial.

# IDEIAS CHAVE

- A RM é a modalidade mais sensível para o diagnóstico de cancro da mama invasivo, enquanto que para o diagnóstico de CDIS, a RM e a mamografia oferecem informação complementar.
- Embora a especificidade e VPP da RM seja equivalente ao da mamografia, o “work-up” das lesões exclusivas da RM é muito mais exigente que as anomalias mamográficas; há por isso uma necessidade crescente de distinguir alterações benignas de malignas.
- Na última década os avanços mais importantes foram a definição mais clara da qualidade técnica necessária, a existência de guidelines de interpretação e léxico BI-RADS e o desenvolvimento de dispositivos de biópsia RM-compatíveis.

# IDEIAS CHAVE

- Em determinadas situações a RM pode ser utilizada com “problem-solving” de achados equivocos na mamografia e/ou US.
- Em doentes que fazem QT neoadjuvante a RM pode permitir a distinção precoce entre existência de resposta vs não resposta, e é superior à mamografia e US na determinação de cancro residual após QT neoadjuvante.
- A RM é a ferramenta mais precisa para delinear a extensão local da doença, em doentes com diagnóstico recente de cancro da mama.

# IDEIAS CHAVE

- Será importante evitar o “sobretratamento” de cancro da mama devido à detecção de cancros adicionais com RM; a informação da RM no estadiamento local deve ser usada com senso, e é claramente errado transferir directamente as guidelines que foram desenvolvidas na era da mamografia (multicêntrico em RM não implicará necessariamente a realização de mastectomia).
- A RM deve ser integrada nos programas de vigilância das mulheres com elevado risco de cancro da mama.